SCHUSSVERLETZUNGEN

DER

HÄNDE UND FINGER.

EINE KRIEGS-CHIRURGISCHE STUDIE

NACH BEOBACHTUNGEN IN ZWEI FELDZÜGEN

VON

Dr. THEODOR v. HEYDENREICH

D. Z. KAISERLICH RUSSISCHER STABSARZT IN ST. PETERSBURG.

MIT 5 LITHOGRAPHIRTEN TAFELN.

WIEN, 1881.

WILHELM BRAUMÜLLER

K. K. HOF- UND UNIVERSITÄTSBUCHHÄNDLER.

SEINEN ELTERN

ZU

IHREM DREISSIGSTEN HOCHZEITSTAGE

IN LIEBE UND DANKBARKEIT

DER VERFASSER.

Inhalt.

Seite

I. Einleitung 1
II. Projectile 7
III. Eigene Casuistik 15
IV. Casuistik anderer Autoren 47
V. Vergleich meiner Casuistik mit anderen Autoren 63
VI. Schluss (Therapie der Schussverletzungen) 89
1. Schussverletzungen der Phalangen 100
2. Schussverletzungen der Metacarpalknochen 102
3. Schussverletzungen des Handgelenks 104
Erklärung der Tafeln 111

EINLEITUNG.

Die im Nachstehenden angeführte Casuistik der Schussverletzungen der Hand umfasst Fälle, die von mir im serbischen Kriege im Jahre 1876, sowie in dem letzten russisch-türkischen Kriege beobachtet waren.

Von den verschiedenen Verwundungen, die ich während meiner Thätigkeit im Felde zu sehen Gelegenheit hatte, habe ich eine besondere Aufmerksamkeit den Schussverletzungen der Hand gewidmet, einerseits weil dieselben in allen kriegschirurgischen Werken sehr stiefmütterlich behandelt worden sind, andererseits weil die Verletzung gerade dieser so wichtigen Glieder nach dem Kriege bei der Invalidisirung und Pensionirung eine grosse Rolle spielt.

Trotz der von unseren besten Kriegschirurgen empfohlenen conservativen Behandlung der Handverletzungen habe ich wiederholt zu beobachten Gelegenheit gehabt, dass besonders auf den Verbandplätzen eine Reihe von unnöthigen Finger-Exarticulationen und Amputationen gemacht wurde.

Schon während des serbischen Krieges, wo ich in Arandjelowatz (Kreis Kragujewatz) zuerst als Abtheilungschef, später als Chef des Lazarethes thätig war, beobachtete ich viele Schussverletzungen der Hand und Finger, welche theils von türkischen Kugeln herrührten, zum grösseren Theile aber von den Milizen in der Hoffnung, sich vom ungewohnten und

lästigen Militärdienst zu befreien, sich selbst beigebracht wurden. Jedoch nahm die Menge anderer grösserer Verwundungen die Zeit so in Anspruch, dass es nicht möglich war, alle die Fälle der Handverletzungen speciell und ausführlich zu notiren. Ich musste mich auf kurze Notizen beschränken. Nur die interessantesten Fälle hatte ich aufgezeichnet und führe deren 8 (es sind die Fälle sub Nr. 9, 10, 35, 36, 37, 89, 90 und 91) in nachfolgender Casuistik an.

Zu Anfang des russisch-türkischen Krieges fungirte ich als Assistenzarzt Sr. Excellenz des consultirenden Chirurgen der Donauarmee Prof. v. Bergmann (jetzt Professor der Chirurgie in Würzburg). Nach dem Donauübergang am 15. Juni 1877, woselbst ich mit Prof. v. Bergmann auf dem ersten Verbandplatz in Zimnitza beschäftigt war, wurde dem Professor die chirurgische Oberleitung der zwei temporären Kriegshospitäler, jedes zu 630 Betten, übertragen, von denen das eine Nr. 53 im rumänischen Dorfe Piatra, das andere Nr. 57 in dem circa 3 Stunden davon entfernten Dorfe Zimnitza gelegen war. In diesen beiden Hospitälern habe ich die meisten der im Folgenden angeführten Fälle beobachtet. Die Schlachten von Nikopol, Plewna und im Balkan lieferten ein kaum zu überwältigendes Material. Am 30. August hatte ich bei dem grossen unglücklichen Angriff auf Plewna auf dem Verbandplatz der 16. Division im Dorfe Tutschenitza Gelegenheit gehabt, mehrere frische Verwundungen der Hand und Finger zu beobachten, von denen einige auch hier angeführt sind.

Am 6. October wurde ich als Chirurg zur Belagerungs-Artillerie in die Batterien von Plewna commandirt und, nachdem Plewna von unseren Truppen am 28. November genommen war, wurde ich zum Chef der chirurgischen Abtheilung der dortigen Hospitäler ernannt. In denselben befanden sich gegen 6000 Kranke und Verwundete (gefangene Türken), von denen über die Hälfte in die meiner Leitung übertragene Abtheilung kamen.

Bei dieser enormen Menge von Verwundeten konnte ich leider nur sehr wenig rein wissenschaftliche Beobachtungen

und Notizen machen, und daher kommt es, dass ich aus Plewna in meiner Casuistik nur 6 Fälle verzeichnet habe (die Fälle Nr. 6, 7, 8, 87, 88 und 106).

Am 26. December erkrankte ich selbst am Typhus und musste auf einige Zeit meine chirurgische Thätigkeit unterbrechen. Am 9. Januar 1878 übergaben wir die noch nicht nach Russland evacuirten kranken und verwundeten Türken, 1247 an der Zahl, der Pflege der rumänischen Aerzte, und am 12. Februar befand ich mich in Adrianopel bei der Feld-Medicinal-Inspection. Meine spätere Thätigkeit beim Hauptquartier in St. Stephano, im Leib-Garde-Kosaken-Regiment, als Director der Officiers-Baracke für Typhuskranke und endlich meine im Juni 1878 erfolgte Ernennung zum älteren ordinirenden Arzt und Chirurg des temporären Kriegshospitals Nr. 71, gaben mir keine Gelegenheit, weiter meine Beobachtungen über Handverletzungen zu erweitern, da nach dem Waffenstillstand vom 19. Februar chirurgische Fälle seltener wurden.

Diese meine einigermassen ambulatorische kriegschirurgische Thätigkeit gestattete mir leider nicht, alle Fälle so zu verfolgen, wie es eigentlich meine Absicht war. So kam es, dass z. B., während ich in einem der beiden Hospitäler beschäftigt war, die nothwendige Evacuation mir diesen und jenen Fall wider mein Wissen und Wollen entzog. Allerdings muss ich hier erwähnen, dass die meisten Fälle schon in gutem Zustande, wo die Wunden bereits in bester Heilung begriffen waren, evacuirt worden sind, so dass das Resultat der therapeutischen Massnahmen schon sichergestellt werden konnte. Anders jedoch war es bei grösseren Evacuationen, wo wegen der grösseren Platzbeschaffung alle Evacuationsfähige (und Hand- und Fingerverletzungen gehören hierher in erster Linie) fortgeschafft wurden, darunter solche, bei denen noch kein sicheres Heilungs-Resultat vorauszusehen war. Ebenso geschah es bei meinen Abcommandirungen nach anderen Orten und Truppentheilen, dass ich Fälle halbbeobachtet lassen musste. Fälle dieser beiden letzten Categorien, allerdings nicht zahl-

reiche, habe ich als „mit unbekanntem Ausgang“ in den folgenden Tabellen bezeichnet.

Sechs Fälle (Nr. 46, 53, 59, 68, 69 und 70) von denen, die ich auf dem Verbandplatz in Tutschenitza während der grossen Schlacht von Plewna am 30. August (die Daten sind nach russischem Styl notirt) aufgezeichnet habe, sah ich später nicht mehr wieder. Das gleiche Schicksal widerfuhr auch anderen 15 Fällen (Nr. 74 bis Nr. 88), die Dr. Maximowitsch, derzeit Arzt des 117. Infanterie-Regiments, auf meine dessfallsige Bitte die Freundlichkeit hatte, für mich aufzunotiren.

In folgender Casuistik befinden sich auch noch 10 Fälle (Nr. 11, 12, 38, 39, 40, 92, 93, 94, 95 und 107), die Dr. Tauber während seiner Thätigkeit in Serbien beobachtet und mir freundlichst mitgetheilt hat.

PROJECTILE.

Bevor ich mich zu der speciellen Beschreibung der Schussverletzungen der Hand wende, will ich kurz die in Anwendung gekommenen Projectile und ihre Wirkung besprechen.

Es kamen vorwiegend drei Systeme von Handfeuerwaffen zur Verwendung: Snyder, Winchester, Peabody-Martini.

1. Die Kugel vom System Snyder ist relativ gross, ihre Länge beträgt 2·6 Ctm., der Durchmesser an der Basis 1·3 Ctm., ihr Gewicht 31·7 Gramm. Ihr vorderes Ende ist konisch abgerundet, während ihr hinteres, cylindrisches Ende vier concentrische Furchen zeigt. Diese Kugeln kamen in zwei verschiedenen Formen vor, bald hatten sie eine Kammer an ihrem hinteren Ende, die bis zur Hälfte von einem Holzblock, der die Form eines abgestumpften Kegels hatte, erfüllt (cf. Fig. 10 *a* und *b* auf Taf. V.), bald hatten sie zwei Kammern, deren eine am vorderen Ende sich befand und mit einem cylindrischen Hölzchen ausgefüllt war, während die zweite, am hinteren Ende, wie bei der vorigen beschaffen war (cf. Fig. 10 *c* auf Taf. V). Das Blei hatte im Durchschnitt die Form eines *H*.

Diese Einrichtung hat zum Zweck, dass das Centrum des Gewichts (der Schwerpunkt) mit dem Centrum der Figur zusammenfällt, wodurch eine grössere Stabilität der Axe und dadurch eine bessere Trefffähigkeit erzielt wird.

Diese Kugeln richten die grössten Verheerungen an. Treffen sie den Knochen, so verursachen sie die ausgedehn-

testen Zersplitterungen. In den Weichtheilen verursacht die Snyder'sche Kugel ebenfalls starke Zerstörungen und Quetschungen. Dieselbe Kugel ist es auch, die den stärksten und verschiedensten Formveränderungen im Körper unterliegt.

Es kommen hier die allerverschiedensten Formen vor. Bald sehen wir die Kugel münzförmig abgeplattet, bald in Form eines Kreuzes, bald abgewickelt, bald wie in zwei Hälften zerschnitten, wobei die einzelnen Hälften, die untereinander unter einem meist stumpfen Winkel durch eine Brücke von Blei verbunden waren, zwischen den einzelnen Knochensplittern eingekeilt waren. Bald traf man die Kugel à cheval auf einer Knochenkante, z. B. der Crista tibiae.

Ferner kam es vor, dass der Holzblock sich in der Wunde von der Kugel trennte und selbstständig einen zweiten Schusscanal, ja oft eine zweite Ausgangsöffnung machte. Auf diese Weise konnte man oft an einer Wunde eine Eingangs- und zwei Ausgangsöffnungen sehen. Diese Erscheinung liess Anfangs die Vermuthung auftreten, dass die Verletzungen durch Sprengkugeln entstanden seien.

2. Die Kugel vom System Winchester (Winchester's Repeating Arms) ist eine kleine konische Kugel mit abgeschnittener Basis und Spitze; sie gleicht einer Revolverkugel, und ihre Wirkungen in Bezug auf Gewebszerstörungen sind bedeutend geringer als die der übrigen.

In der Mitte besitzt sie zwei wenig erhabene concentrische Furchen. Eine Höhle besitzt sie nicht. Ihre Länge beträgt 1·6 Ctm., der Durchmesser der Basis 1·0 Ctm., der der Spitze 0·7 Ctm. Ihr Gewicht ist 12·9 Gramm (Fig. 10 *d* auf Taf. V.)

3. Die Kugel des Systems Peabody-Martini ist 3·2 Ctm. lang, cylindrisch mit einer abgerundeten Spitze. An ihrer Basis, die im Durchmesser 1·1 Ctm. misst, besitzt sie eine kleine Vertiefung (Fig. 10 *e* und *f* auf Taf. V). In den Weichtheilen verursacht sie keine so gewaltigen Zerstörungen, da sie ihre Form stets beibehält. In Folge ihrer starken Flugkraft sah man sie oft aus dem Knochen einen regelmässigen Canal herausschlagen, von welchem strahlenförmig Fissuren

ausgingen. So starke Knochenzersplitterungen wie die Kugel des System Snyder verursacht diese Kugel nicht; sie wiegt 31·1 Gramm.

Trotz dieser Verschiedenheiten, die einer jeden der drei genannten Kugelarten eigenthümlich zu sein scheinen, haben die durch sie verursachten Verletzungen soviel Aehnlichkeiten, dass man nicht mit Bestimmtheit aussagen kann, welche Kugel speciell die oder jene Verletzung zu Stande gebracht hatte.

Von den beobachteten Handverletzungen waren alle, mit Ausnahme eines Falles (Nr. 71), Canalschüsse, und zwar immer mit ausgesprochenen Eingangs- und Ausgangsöffnungen.

Die Eingangsöffnung erscheint etwa ebenso gross wie der Durchmesser der Kugel; ihre Ränder sind gerissen, uneben, die Umgebung sugillirt meist mit schmutzigem Belag, zuweilen sogar, und zwar noch einige Tage nach der Verwundung, mit einem Brandschorf bedeckt. Ob diese dunkle Brandfärbung von einer wirklichen Verbrennung, die in Folge einer Erhitzung des Projectiles durch ihre Reibung zuerst im Laufe des Gewehres und später an der Luft erzeugt, entstanden, oder ob es in Folge der durch die im Gewehr explodirten und der Kugel als Russ anhaftenden Pulvergase geschehen, oder endlich in Folge der schnellen Reibung beim Eindringen in die Haut, oder als Reactionserscheinung der Quetschung, wie wir sie häufig aus den Quetsch- und Risswunden der sogenannten Maschinenverletzungen sehen, dieses lässt sich schwer erklären.

Eingangsöffnungen mit unstreitig verbrannten Rändern sah ich dort, wo der Schuss unmittelbar auf die vor dem Laufe gehaltenen Finger fiel — Selbstverwundungen, wie sie in Serbien behufs Befreiung vom Militärdienst häufig vorkamen. In solchen Fällen fanden sich auch stets in der unmittelbaren Umgebung der Wunde in die Haut eingedrungene, nicht verbrannte Pulverkörner. Hier wirkten zugleich mit dem Projectil auch direct die explodirenden Gase.

Die Ausgangsöffnungen übertrafen hier die Eingangsöffnungen stets an Grösse, was leicht daraus zu erklären ist,

dass das Projectil bei seinem Austritt die von ihm zerstörten Fragmente der Metacarpalknochen durch die Ausgangsöffnung vor sich her trieb. In anderen Fällen wurde die vor ihrer Perforation stark gespannte Haut rissförmig, zuweilen mit scharfen Wundrändern, wie von Schnittwunden, durchbohrt.

Billroth*) erwähnt einen solchen Fall, wo nach einer Verwundung der Hand durch das Projectil einer Wallbüchse die Ausgangsöffnung am Dorsum so aussah, „als habe ein Arzt einen Kreuzschnitt etwa zur Spaltung eines Furunkels gemacht.“ Ich habe dergleichen mehrfach zu beobachten Gelegenheit gehabt und kann sagen, dass gerade bei den Schussverletzungen der Hand diese Unterschiedsmerkmale zwischen Ein- und Ausgangsöffnungen sich besonders geltend machen. Dieses Verhältniss wird durch beigefügte lithographirte Tafeln I Fig. 1 und 2, Taf. IV Fig. 8 und Taf. V Fig. 9 anschaulich vor Augen geführt.

Die Ausgangsöffnungen unterscheiden sich ferner von den Eingangsöffnungen durch ihr unregelmässig zerklüftetes und zerrissenes Aussehen. Oft bieten sie das Bild einer sternförmigen Risswunde mit mehreren frei herausgestülpten Lappen und einem Substanzverluste dar. Die Grösse der letzteren richtet sich stets nach der grösseren oder geringeren Verletzung der Metacarpalknochen, deren einzelne Stücke theils aus der Ausgangsöffnung durch das Projectil fortgeschleudert waren, theils in dem umgebenden Bindegewebe wie eingesprengt lagen, theils aus der Tiefe der Ausgangsöffnung hervorragten.

Die Grösse dieser Verletzungen war von der Art des Projectils unabhängig, und so traf man oft Verletzungen, von einer kleinen Winchesterkugel herstammend, die den durch andere Kugeln hervorgebrachten in dieser Hinsicht durchaus gleich waren.

Die Richtung des Schusscanals war meist eine gerade, doch kamen auch einige vor, bei denen in Folge des Widerstandes der Gewebe und eigenthümlichen Handstellungen,

*) Chirurgische Briefe aus den Kriegs-Lazarethen in Weissenburg und Mannheim. — Berlin 1872. pag. 83.

Ablenkungen zu beobachten waren. Solche sind in den Taf. III Fig. 6, Taf. IV Fig. 7, 8 und Taf. V Fig. 9 abgebildet. Hauptsächlich wurden diese Ablenkungen bei Schüssen im Bereich der Metacarpalknochen beobachtet.

Was die Verletzungen der Phalangen anbetrifft, so beobachtete ich theils Absprengungen der letzten Phalangen, theils Zerschmetterung derselben, theils vollkommene Lochschüsse, wie die Tafel II Fig. 3 einen darstellt.

Desgleichen kam es vor, dass mehrere Phalangen durch eine Kugel getroffen waren, der Schuss gleichsam tangential verlief, wie wir es auf der Tafel III Fig. 5 abgebildet sehen.

Bei den Verwundungen des Handgelenkes fanden sich auch, mit Ausnahme eines Falles (Nr. 96), Canalschüsse mit Ein- und Ausgangsöffnungen vor, die jedoch keine auffallenden Verschiedenheiten zeigten. Ausser den Zerschmetterungen der kleinen Carpalknochen fanden sich hier auch Absprengungen der unteren Enden der Vorderarmknochen, und so weitgehende Fissuren, dass sogar eine Amputation des Armes nothwendig wurde.

Von durch grobe Geschosse entstandenen Verletzungen der Hand und Finger habe ich nur eine geringe Anzahl in meiner Casuistik aufzuweisen. In Folge ihrer grossen Percussionskraft war die Wirkung der Sprengstücke eine solche, dass sie theils die ganze Hand zerschmetterten, theils grosse Substanzverluste verursachten, theils ganze Fingerglieder abrissen, wie wir es in der Tafel II Fig. 4 sehen, und zugleich die anliegenden Weichtheile wegrissen. Solche Wunden hatten stets ein schmutziges, schlechtes Aussehen, welches einerseits durch die ungleichmässige Zerreissung, andererseits durch die starke Sugillation der Umgebung und den raschen Zerfall der Gewebe in Folge der starken Quetschung bedingt war.

Indirecte Geschosse habe ich bei den Verletzungen der Hände und Finger keine beobachtet, was wol darin seine Erklärung haben mag, dass diese Körpertheile meist unbedeckt waren.

CASUISTIK.

I. Weichtheil-Schüsse.

Nr.	Vor- und Zuname, Charge, Truppentheil, Ort der Verwundung	Art der Verwundung	Abgang	Behandlung	Bemerkungen
1	Prokop Kusmenko Gemeiner vom 17. Inf.-Rgmt. Plewna, 8. Juli 1877	Schuss durch den rechten Thenar	evacuirt den 15. Juli 1877	Carbol-Verband	Eingangsöffnung. An der Vola manus der r. H., dieselbe streifend in den Thenar. Ausgangsöffnung. An der Dorsal-Radial-Seite an der Basis der unteren Phalanx des Daumens. Patient war 2 Tage ohne Verband. Die Blutung bei der Verwundung soll eine sehr starke gewesen sein. Am 15. Juli sieht die Wunde gut aus, Neigung zur Heilung.
2	Nikita Penkov Unteroffizier vom 17. Inf.-Rgmt. Plewna, 8. Juli	Schuss durch die Weichtheile des 2.—4. Fingers	evacuirt den 15. Juli	Carbol-Verband	Die Kugel drang von der Radial-Seite der Nagelphalanx des r. Zeigefingers, streifte die Dorsal-Seite der 2. Phalanx des 3. Fingers und kam von der Radial-Seite des 4. Fingers in der Richtung zur Vola manus heraus. Am 15. Juli ist die Wunde rein und in Heilung begriffen.
3	Feodor Gordeev Unteroffizier vom 19. Inf.-Rgmt. Plewna, 8. Juli	Linker Thenar	evacuirt den 17. Juli	Carbol-Verband	Streifschuss durch den linken Thenar. Eingangsöffnung von der Radial-Seite. Blutung ziemlich stark, weil Patient längere Zeit ohne Verband war. 16. Juli heilt die Wunde.
4	Miron Korschack Gemeiner vom 17. Inf.-Rgmt. Plewna, 8. Juli	Erster Metacarpalraum	den 20. Juli geheilt	Carbol-Verband	Eingangsöffnung: Zwischen Metacarpus primus und secundus, auf der Dorsal-Fläche der r. H. Am 8. Juli wurde die Kugel 2 Cm. radialwärts vom Os pisiforme auf der Palmar-Fläche ausgeschnitten. Knochen nicht verletzt. Blutung gering. Heilung geht gut vor sich.

Nr.	Vor- und Zuname, Charge, Truppentheil Ort der Verwundung	Art der Verwundung	Abgang	Behandlung	Bemerkungen
5	Adam Pizkin Gemeiner vom 117. Inf.-Rgmt. Plewna, 8. Juli	Schuss durch den Ballen des kleinen Fingers	evacuirt den 25. Juli	Carbol-Verband	Eingangsöffnung: Die Ulnar-Seite des l. kleinen Fingers. Die Kugel ging unter dem Knochen hindurch. Ausgangsöffnung: Am Dorsum manus. 1 Cm. unter dem Metacarpophalangealgelenk. 23. Juli. die Wunde heilt.
6	Schem-Si-Effendi Türk. Inf. Plewna, 28. November	Schuss durch den Thenar	evacuirt den 20. Dezem.	Carbol-Verband	Die Kugel streifte die linke Vola manus und ging durch den Thenar. 2. Dezember, die Heilung geht gut vor sich; 15. Dezember, die Wunde vernarbt.
7	Ali Kambesik Türk. Nizam Plewna, 28. November	Schuss der Weichtheile der rechten Vola manus	evacuirt den 20. Dezem	Carbol-Verband	Die Kugel ging an der Vola manus von der Höhe des Metacarpophalangealgelenkes des 4. Fingers bis zur Radial-Seite des Metacarpalgelenks des Daumens der r. H. 2. Dezemb.; die Wunde heilt unter dem Schorf, die Bewegungen der Finger sind frei.
8	Ibisch-Effendi Türk. Inf. Plewna. 28. November	Schuss durch die Weichtheile der rechten Hand	evacuirt den 20. Dezem.	Carbol-Verband	Eingangsöffnung: Zwischen dem 2. und 3. Metacarpalköpfchen von der Dorsal-Seite. Ausgang: Am äussern Rand der Mitte des 1. Metacarpal-Knochens. 18. Dezember, beide Oeffnungen granuliren gut, an der Ausgangsöffnung Anfang der Vernarbung.
9	Spasoje Djokitsch Serb. Inf. Krewet (Serbien) am 7. Octob 1876	Schuss durch die Weichtheile der Hand	geheilt am 1. Novem.	Salicyl-Verband	Patient kam am 12. October in das Hospital mit einer schmutzigen Wunde an der Volar-Fläche des Daumens. Oberflächliche Gangrän. 1. November, vollkommene Heilung, gute Narbenbildung.

Nr.	Vor- und Zuname Charge, Truppentheil, Ort der Verwundung	Art der Verwundung	Abgang	Behandlung	Bemerkungen
10	Swetosar Ilakowitsch Serb. Inf. Alexinaz, 30. Aug. 1876	Schuss durch den Thenar	geheilt den 25. Sept.	Carbol-Verband Verticale Suspension	Streifschuss am linken Thenar. Patient kommt am 12. September mit einer schmutzigen Wunde in das Hospital. Den 13. Septemb. Erysipelas phlegmonodes; 14. September, ein oberflächlicher Abcess am Dorsum manus; derselbe geöffnet.
11	Stojatin Jovanowitsch Serb. Inf. Alexinaz, 10. Aug. 1876	Schuss durch den linken Thenar	geheilt den 22. Aug.	Priessnitz	
12	Trifun Gozin Serb. Inf. Krewet, 18. Aug. 1876	Schuss durch den ersten Metacarpalraum	evacuirt den 23. Sept.	Priessnitz	Weichtheilwunde zwischen dem Daumen und dem Zeigefinger. Die Hand infiltrirt. Am 22. Sept. Schwellung geringer, Wunde eitert gut.

II. Knochen-Schussverletzungen der Phalangen.

13	Jacob Lenkrist Gemeiner vom 119. Inf.-Rgmt. Plewna, 18. Juli	Fractura phalang. II. et III. digitor. III. et IV. m. d.	evacuirt den 9. August		Ein Granatsplitter hat den 3. Finger an der Basis der 2. Phalanx durchgeschlagen. Der Finger ist gangränös. Die 2. und 3. Phalanx des 4. Fingers sind abgeschlagen, desgleichen die Nagelphalanx des kleinen Fingers. Die Oberfläche der Wunde des 3. und 4. Fingers ist mit Knochensplittern bedeckt, die im zerfallenen Gewebe eingebettet sind Am 25. Juli wurden im Hospital die gangränösen Theile und die Knochensplitter entfernt. Am 2. August: viel Eiter, eine entzündliche Infiltration der ganzen Hand. Am 3.

Nr.	Vor- und Zuname, Charge, Truppentheil, Ort der Verwundung	Art der Verwundung	Abgang	Behandlung	Bemerkungen
					August wurde die gangränöse Phalanx am 3. Finger abgetragen, an den übrigen Fingern die necrotischen Knochenstücke weggenommen. Am 4. August fiebert der Patient. Eiterung der Wunde geringer. Am 6. an den Wundrändern frische Granulationen. Der Boden der Wunde, der einen schmutzigen, speckigen Grund zeigt, wird mit Acidum carbolicum geätzt. Den 8. August, Wunden rein, Granulationen, Infiltration beträchtlich abgenommen.
14	Alexei Kowalenko Gemeiuer vom 55. Inf.-Rgmt. Sistov, 15. Juni 1877	Fractura phalang. I. et II. indicatoris sin. et phal. I. dig. III.	evacuirt den 13. Juli	Exarticulatio indicatoris. Carbol-Verband, Suspension	Eingangsöffnung: Ueber dem Metacarpophalangealgelenk des 5. Fingers; die Kugel kam von der Radial-Seite, ging unter der Haut, vor der ersten Phalanx des 3. Fingers, fracturirte sie und kam wieder heraus am Zeigefinger, nachdem sie die erste Phalanx desselb. zerschmetterte. Das Gelenk des Zeigefingers ist eröffnet. Am 27. Juni wurde der Zeigefinger exarticulirt. Die Heilung ging gut von Statten. Am 29. Juni ist die Geschwulst über dem Gelenk des 3. Fingers sehr schmerzhaft, jedoch schon am 2. Juli verschwindet der Schmerz und die Geschwulst nimmt ab. Am 4. Juli bemerkt man ein Infiltrat nur an der Eingangs-Oeffnung. An der Fracturstelle der Phalanx ist eine Verdickung zu fühlen. Am 13. Juli ist die Wunde vernarbt, das Infiltrat fast gänzlich geschwunden und am 3. Finger gute Callusbildung nachzuweisen.

Nr.	Vor- und Zuname, Charge, Truppentheil, Ort der Verwundung	Art der Verwundung	Abgang	Behandlung	Bemerkungen
15	Iwan Makarewitsch Gemeiner vom 118. Inf.-Rgmt. Plewna, 18. Juli	Fractura phalang. II. et III. digitorum II. et III.	evacuirt den 5. August	Exarticulatio phalangum Carbol-Verband, Suspension	Eingangsöffnung: Die Ulnar-Seite an der Articulatio interphalang. I. des 2. und 3. Fingers Ausgangsöffnung: An der Radial-Seite des Interphalangealgelenks des 2. Fingers. Am 27. Juli begrenzte Gangraen der Nagelphalanx des 2. Fingers. Dieser wurde exarticulirt im Metacarpophalangealgelenk, weil die Haut zur Bedeckung gangränös war. Am Köpfchen der 2. Phalanx des 3. Fingers oberflächliche Nekrose. 4. Aug.; Heilung geht gut vor sich.
16	Mufta Holestinov Gemeiner vom 117. Inf.-Rgmt. Plewna, 19. Juli	Fractura phalang. III. digit. III. IV. et V. m. s.	evacuirt den 5. August	Schiene, Carbol-Verband	Die Kugel streifte die Dorsal-Fläche des 3. und 4. Fingers und die Nagelphalanx des kleinen Fingers. Fractur der Phalangen. 1. Aug. Wunden sehen gut aus.
17	Kusma Sokolov Unteroffizier vom 18. Inf.-Rgmt. Plewna, 8. Juli	Fractura phalang. tertiarum digit. III. et IV. et ossis metacarpi V.	evacuirt den 5. August	Am 10. Juli Exarticulatio digiti medii. Exarticulatio phalangis III. digiti IV. et ossis metac. V.	Durch einen Granatsplitter wird die 3. Phalanx des 4. und 3. Fingers abgerissen, ferner der 5. Mittelhandknochen. Der 3. Finger gangränös. Am 1. August die Wunden rein, granuliren gut.
18	Maxim Iwanov Bombardier von der 16. Art.-Brig. Plewna, 4. August	Fractura phalangis III. digiti III. m. s.	evacuirt den 22 August	Carbol-Verband	Ein Granatsplitter hat die Nagelphalanx des 3. Fingers abgerissen, dieselben Phalangen des 2. und 4. Fingers nur gestreift.

Nr.	Vor- und Zuname, Charge, Truppentheil, Ort der Verwundung	Art der Verwundung	Abgang	Behandlung	Bemerkungen
19	Josef Wesker Gemeiner vom 63. Inf.-Rgmt. Plewna, 30. August	Fractura phalangis III. digiti medii	evacuirt	Schiene	Auf dem Verbandplatze Blutung gestillt, und Carbol-Verband angelegt. Ohne weiteren Eingriff heilt die Wunde.
20	Iwan Saweljev Gemeiner vom 63. Inf.-Rgmt. Plewna, 30. August	Fractura phalangis I. digiti medii	evacuirt	Amputatio digiti III.	Der an einem Hautfetzen hängende Finger wird auf dem Verband-Platze amputirt. Heilung geht gut vor sich.
21	Hirsch Raschkin Gemeiner vom 62. Inf.-Rgmt. Plewna, 30. August	Fractura phalangis I. indicatoris sinistri	evacuirt	Amputatio indicatoris	Eingangsstelle: An der Dorsal-Seite der Phalanx. Ausgangsstelle: An der Volar-Seite; wie der Vorige.
22	Israel Latizki Gemeiner vom 55. Inf.-Rgmt. Sistov, 15. Juni	Fractura phalangis II. digiti III. m. s.	4. Juli geheilt	Schiene, Suspension, Carbol-Verband.	Eingangsöffnung: Ulnar-Seite der Phalanx, Ausgangsöffnung: Palmar-Seite, radialwärts von der Articulation der 2. und 3. Phalanx. Das Gelenk geöffnet, 27. Juni, Wunde heilt ohne jeglichen Eingriff, 4. Juli, vollkommene Heilung der Wunde, das Gelenk ankylotisch.
23	Peter Mostovzov Gemeiner vom 118. Inf.-Rgmt. Plewna, 18 Juli	Fractura phalangis l. digiti IV.	evacuirt den 5. August	Schiene, Carbol-Verband	Die Kugel drang bei der Mitte der ersten Phalanx des 4. Fingers der l. H. von vorne nach hinten durch, (als Patient im Begriff war, sein Gewehr loszufeuern) und blieb im Gewehr, im Holze des Kolbens stecken Am 28. Juli, Wundränder nach aussen umgeschlagen, Knochensplitter i. d. Wunde. Dieselben extrahirt.

Nr	Vor- und Zuname, Charge, Truppentheil, Ort der Verwundung	Art der Verwundung	Abgang	Behandlung	Bemerkungen
24	Martin Grauves Gemeiner, vom 118. Inf.-Rgmt. Plewna, 18. Juli	Fractura phalangis I. digiti IV. m. d.	evacuirt den 31. Juli	Schiene, Amputatio digit. IV. auf dem Verbandplatz, Carbol-Verband	Der 4. Finger vollkommen zerschmettert, an einem Hautfetzen hängend, wurde auf dem Verbandplatze entfernt. Am 23. Juli, Wunde unrein, die Ränder uneben. Das untere Ende der Phalanx in der Wunde sichtbar, haftet jedoch noch fest. Am 25. Juli entleert sich aus der Wunde übelriechende Jauche. 27. Juli, Wunde reiner, weniger Eiter.
25	Philipp Emeljanov Gemeiner vom 118. Inf.-Rgmt. Plewna, 18. Juli	Fractura phalangis I. digiti III	evacuirt den 25. Juli	Schiene, Suspension, Carbol-Verband	Eingangsöffnung: Von der Vola m. Ausgangsöffnung: Am Dorsum. Interphalangealgelenk eröffnet. Verlauf wie im Fall Nr. 22.
26	Iwan Tschernov Unteroffizier vom 19. Inf.-Rgmt. Plewna, 8. Juli	Fractura phalangis III. digiti I.	evacuirt den 17. Juli	Schiene, Carbol-Verband	Behandlung ohne jeglichen Eingriff. Heilung geht gut vor sich.
27	Jegor Kurjan Gemeiner vom 17. Inf.-Rgmt. Plewna, 18. Juli	Fractura phalangis II. indicatoris	evacuirt den 25. Juli		Wie oben.
28	Nikita Iljin Gemeiner vom 19. Inf.-Rgmt. Plewna, 8. Juli	Fractura phalangis II. pollicis d.	evacuirt den 17. Juli		Wie oben.

Nr.	Vor- und Zuname, Charge, Truppentheil, Ort der Verwundung	Art der Verwundung	Abgang	Behandlung	Bemerkungen
29	Iwan Ampilogov Gemeiner vom 19. Inf.-Rgmt. Plewna, 8. Juli	Fractura phalangis II. pollicis	evacuirt den 15. Juli		Die Kugel dringt radialseits unter den kleinen Finger in der Richtung zum Thenar und zerschmettert die 2. Phalanx des Daumens.
30	Peter Rakizki Gemeiner vom 19. Inf.-Rgmt. Plewna, 8. Juli	Fractura phalangis I. pollicis (Infractio)	evacuirt den 15. Juli		Eingangsöffnung: Ulnar-Seite des Interphalangealgelenks des Daumens der linken Hand. Ausgangsöffnung: An der Radial-Seite über dem Gelenk. Das Gelenk leicht geöffnet. Patient hat unmittelbar nach der Verwundung sich selbst verbunden. Am 14. Juli kein Eiter in der Wunde. Die Wunde geheilt wie per primam intentionem. Gelenk beweglich.
31	Dmitri Dworski Gemeiner vom 125. Inf.-Rgmt. Zerkowo, 9. Sept. 1877	Fractura phalangis III. digiti minimi m. s.	evacuirt den 4. October	Carbol-Verband, Schiene, Verticale Suspension	10. September wurde die Nagelphalanx auf dem Verbandplatze ampntirt. 3. October. Wunde granulirt nach langedauernder Eiterung u. Eitergängen in den Extensoren und Flexoren.
32	Nikandr Popow Gemeiner vom 17. Inf.-Rgmt. Nicopol, 3. Juli 1877	Fractura phalangis I. digiti IV. m. s.	evacuirt den 22. Juli	Schiene, Carbol-Verband	Kugel von der palmar-ulnar-Seite eingegangen und an der Dorsalseite der I. phal. digiti IV. ausgegangen. 15. Juli, starke Eiterung. Knochensplitter in der Wunde.
33	Efrem Pogorski Gemeiner vom 56. Inf-Rgmt. Sistow, 15. Juni 1877	Fractura capituli phalangis I. digiti minimi m. s.	evacuirt den 4. Juli	Schiene, Salicylwatte	Eingangsöffnung: Mitte der phal. I von oben und innen nach unten und aussen. Ausgangsöffnung: Äussere Seite des Interphalangealgelenks, welches von dieser Seite eröffnet. 29. Juni, Wunde rein, heilt ohne Complicationen und reactiven Erscheinungen. 4. Juli, Vernarbung beginnt.

Nr.	Vor- und Zuname, Charge, Truppentheil, Ort der Verwundung	Art der Verwundung	Abgang	Behandlung	Bemerkungen
34	Frol Surowzow Unteroffizier vom 17. Inf.-Rgmt. Plewna, 8. Juli 1877	Fractura phalangis I. digiti minimi m. s.	evacuirt den 6. Septem.	Carbol-Verband, Schiene	Lochschuss aus der Nähe während eines Bajonettangriffs; die Kugel ging durch das Metacarpophal-Gelenk durch. 15. Juli, Wunde unrein; am Boden derselben ein Knochensplitter der I. Phal. angehörig. 20. Juli, Wunde sieht rein aus. 26. Juli, 1 Stück am Capit. oss. metac. V. herausgenommen 30. Juli, Schüttelfrost t. 39° C. 31. Juli, Wunde rein, granulirt gut. Füllt sich vom Metacarpus aus. 3. Aug., Patient fiebert. 6. August, Patient ist sehr schwach. t. 39,7° C. — 15. August, Fieber nachgelassen. Heilung geht schnell vor sich; desgleichen bessert sich das Allgemeinbefinden schnell. Die Wunde heilt zuerst an der Volarseite. Aus der Wunde an der Dorsalseite werden noch kleine Knochensplitter extrahirt Ende August schliesst sich auch diese Wunde. 5. September, der Finger ist ein wenig verkürzt. (Um 1,3 Cent.) Beweglichkeit ist vollkommen erhalten. Der Finger ist gerade und ist in Folge der einseitigen Narbencontraction etwas seitwärts rotirt. (Conf. Taf. II, Fig. 3.)
35	Efrem Davidowitsch Serb. Inf. Scheligowatz, 18. September 1876	Fractura phalangis III. indicatoris sin.	16. Sept. 1876	Schiene, Carbol-Verband	Die Hälfte der Nagelphalanx abgesprengt. Granulirt gut und heilt schnell.

Nr.	Vor- und Zuname, Charge, Truppentheil, Ort der Verwundung	Art der Verwundung	Abgang	Behandlung	Bemerkungen
36	Nicola Jonditsch Serb. Inf. Scheligowatz, 16. September 1876	Fractura phalangis III. digiti IV. m. d.	1. October 1876 geheilt	Carbol-Verband	Wie oben.
37	Ilija Zizitsch Serb. Inf. Krewet, 19. September 1876	Fractura phalangis I. digiti II. m. d.	12. Octob. 1876	Carbol-Verband, Schiene	Eingangsöffnung: An der Volarseite, Ausgangsöffnung an der Dorsalseite, in der Mitte der Phalanx. Gelenk intact, Wunde gross, klaffend. 23. Sept. 3 Knochensplitter extrahirt 24. September, Wunde rein Granulirt gut — 12. Oct. entlassen, Wunde in Heilung begriffen.
38	Alexa Wuitschitsch Serb. Inf. ? 30. Aug 1876	Fractura phalangis I. indicatoris sin.	27. Sept. 1876	8. Septem. Amputatio oss. metacarpi II. 9. Septem. Gipsverband 11. Sept. Bad	Ein Theil der Phalanx abgesprengt; Sehnen zerrissen; capitul. oss. metacarp. entblösst. Eiterung mässig.
39	Radoje Trifunowitsch Serb. Inf. ? 9. September 1876	Fractura phalangis II. pollicis d.	8. Octob. 1876	12. Sept Exarticulatio phalangis, II pollicis. Carbol-Verband (Lister)	II. Phal. zerschmettert. Am Boden der Wunde Knochensplitter. 3. October, Operationswunde geheilt per primam intentionem, keine Complicationen.
40	Swetosar Miloschewitsch Serb. Inf. Krewet, 7. September 1876	Fractura phalangis I. digiti IV.	evacuirt 13. Sept. Ausgang unbekannt	Carbol-Verband	Die Phalanx zerschmettert: Eingang an der Dorsalseite. Ausgang an der Volarseite. Hand oedematös, geschwollen.

III. Schussverletzungen der Mittelhandknochen.

Nr	Vor- und Zuname, Charge, Truppentheil, Ort der Verwundung	Art der Verwundung	Abgang	Behandlung	Bemerkungen
41	Tichon Otscheredny Gemeiner vom 53. Inf.-Rgmt. Sistow, 15. Juni 1877	Fractura capit. oss. metacarpi II. III. et IV. m. d	Ankylosis artic. met. phal. II III. et IV.	Suspension, Carbol-Verband	Eingangsöffnung: Unter dem capit. met. II m. d. Ausgangsöffnung: Ulnarseite des metacarpophalang. Gelenks des 4. Fingers Gelenk eröffnet. 17. Juni, Wunde bedeckt mit Tampon von Ferrum sesquichl. (auf dem Verbandplatze), deshalb phlegmonös entzündet. Nach Entfernung des Schorfs und Reinigung der Wunde verminderte sich die Schwellung und ist kaum mehr nachweisbar am 1. Juli, zu welcher Zeit die Wunde in Heilung begriffen ist.
42	Juda Kozlowski Gemeiner vom 1. Inf.-Rgmt. Bela, 25. Juli 1877	Fractura capit. oss. metacarpi III. m. s.	evacuirt	Schiene, Carbol-Verband	Eingangsöffnung: Volarseite, über der articulatio metacarpophalang. des Mittelfingers. Ausgangsöffnung: Dorsalseite am Capitul. oss. metacarp. III. — Gelenk eröffnet. 4. August, (im Hosp. Nr. 56) Knochensplitter herausgenommen, die Knochenenden mit Knochenzangen geebnet. 2 Nähte an der Volarseite angelegt; im gefensterten Gipsverband in das Hospital Nr. 57 transportirt. 8. August, unter dem Gipsverband entsteht eine Muskelhernie aus dem Fenster; Wunde unrein Gips abgenommen, elastische Binde, Schiene. 11. August, Schwellung beträchtlich vermindert. 18. August, Wunde eitert gut Heilung geht ohne Störung vor sich.

Nr.	Vor- und Zuname, Charge, Truppentheil. Ort der Verwundung	Art der Verwundung	Abgang	Behandlung	Bemerkungen
43	Tichon Fedorow Gemeiner vom 137. Inf.-Rgmt. Ruschtschuk, 28. Juli 1877	Fractura cap. oss. metacarpi IV. m. s. et basis phalangis I. digiti IV.	evacuirt	Schiene, Carbol-Verband	Die Kugel drang von der Vola zum Dorsum durch das Metacarpophal.-Gelenk des 4. Fingers l. H. — Gelenk eröffnet. — 4. August, Knochensplitter aus der Wunde extrahirt. 8. August, Wunde rein; Eiterung gut.
44	Stepan Naumow Gemeiner vom 118. Inf.-Rgmt. Plewna, 18. Juli 1877	Fractura cap. oss. metacarpi IV. m. s. et basis phalangis I. digiti IV.	evacuirt den 5. August		Wie oben.
45	Grigori Gawrilow Gemeiner vom 118. Inf.-Rgmt. Plewna, 18. Juli 1877	Fractura cap. oss. metacarpi IV. m. s. et basis phalangis I. digiti IV.	Tod durch Tetanus am 29. Juli		Schusskanal geht durch das Gelenk vom Dorsum zur Vola. Wunde rein. 27. Juli, Tetanus und Trismus. 28. Juli, Nusbaum'sche Operation (Nervendehnung am Ulnaris). 29. Juli Tod.
46	Kondrati Semenow Gemeiner vom 117. Inf.-Rgmt. Plewna, 30. Aug. 1877	Fractura ossium metacarpi III. et IV. m. s.	Ausgang unbekannt		Eingang: Mitte der linken Vola manus. Ausgang: am Dorsum. (Nach dem Verbandplatze nicht mehr gesehen.)
47	Peter Luzenko Unteroffizier vom 124. Inf.-Rgmt. Plewna, 30. Aug. 1877	Fractura ossium metacarpi III. et IV. m. d.	evacuirt	Schiene, Carbol-Verband	Eingang: an der Dorsalfläche zwischen den Köpfchen der III. und IV. Metacarpal-Knochen. Ausg.: Basis oss. metacarpi IV. an der Ulnarseite. Wunde sieht wie geschnitten aus. Ihre Länge $3^1/_2$ Cent. 18. Sept., Ausgangsöffnung vernarbt. Eingangsöffnung in Heilung begriffen.

Nr.	Vor- und Zuname, Charge, Truppentheil, Ort der Verwundung	Art der Verwundung	Abgang	Behandlung	Bemerkungen
48	Paul Gaewski Gemeiner vom 53. Inf.-Rgmt. Sistow, 15. Juni 1877	1) Fract. ossium metacarpi III. et IV. 2) Schusswunde des Kniegelenks	Tod durch Pyaemie am 2. Juli		Gangraena tendinum et ossium necrosis. 24. Juni, Drainage ad volam manus. Morgens und Abends Bad 25. Juni, eitrige Gonitis. 27. Juni, am Morgen ein Schüttelfrost. Dieselben wiederholen sich am folgenden Tage. 2. Juli, Tod durch Pyämie in Folge der Knieverletzung.
49	Iwan Tschalow Gemeiner vom 30. Kosaken-Rgmt. Sistow, 15. Juni 1877	Fractura metacarpi IV. et V.	30. Juni geheilt	Schiene, Carbol-Verband	24. Juni, keine Schwellung; normale Callusbildung, fast geheilt.
50	Jacob Egorow Gemeiner vom 19. Inf-Rgmt. Plewna, 8 Juli 1877	Fractura metacarpi III. et IV. m. s.	evacuirt 12. Aug. Ausgang unbekannt	Verband mit Acid. Salicyl., Schiene	Die Kugel ging von der Vola zum Dorsum. 14 Juli, die Wunde mit gangraenösen Massen bedeckt. 20. Juli, Patient fiebert, Schüttelfrost. 23. Juli, Wunde rein, Fieber nicht mehr vorhanden. 25. Juli, Phlegmone des Vorderarmes. 28. Juli, Incisionen ulnar- und radialwärts vom Handgelenk; viel Eiter. 31. Juli, Phlegmone fortschreitend; es entleert sich in grosser Masse übelriechende Jauche. 3. August, Gegenöffnung unweit des Ellbogengelenks angelegt. Drainage durch die ganze Länge. 7. August, Patient stark abgemagert; starke Eiterung — Amputation verweigert.

Nr.	Vor- und Zuname, Charge, Truppentheil, Ort der Verwundung	Art der Verwundung	Abgang	Behandlung	Bemerkungen
51	Frol Slaschtschew Gemeiner vom 18. Inf.-Rgmt. Plewna, 8. Juli 1877	Fractura metacarpi I. et II. m. d.	evacuirt 12. Aug.	Schiene, Carbol-Verband	Eingangsöffnung: An der Basis des Thenar. Ausgangsöffnung: Mitte des Handrückens. — 16. Juli, Wunde erweitert und einige Knochensplitter entfernt. 18. Juli, Schüttelfrost, Abscess am unteren Ende des Vorderarmes in den Flexorenscheiden. 24. Juli, derselbe eröffnet. 26. Juli, neue Extraction von Knochensplitter und ein Stück Blei. 30. Juli, Wunden reinigen sich; Schwellung geringer. 31. Juli, Senkung an der Beugefläche ulnar, Drainage. 4. August. Neuer Abscess auf der Streckseite, 3″ oberhalb des Handgelenks. Incision. Knochen auf eine kurze Strecke vom Periost entblösst. 8. August, Eingangsöffnung geheilt. Ausgangsöffnung bedeutend verkleinert, gut granulirend. Die rauhe Stelle der Ulna hat sich mit guten Granulationen bedeckt.
52	Prochor Umerenko Gemeiner vom 17. Inf.-Rgmt. Plewna, 8. Juli 1877	Fractura metacarpi III. et II. m. s.	evacuirt 15. Juli	Schiene, Carbol-Verband	Schusskanal von der Vola zum Dorsum in der Höhe des Capit. Metacarpi. 15. Juli, Wunde rein. Keine Complicationen.
53	Makar Denisenko Gemeiner vom 117. Inf.-Rgmt. Plewna, 30. Aug. 1877	Fractura metacarpi I. m. s.	Ausgang unbekannt	Schiene	Kugelrichtung von der Vola: Zerschmetterung des Metacarp. des Daumens. (Nach dem Verbandplatze nicht wieder gesehen.)

Nr.	Vor- und Zuname, Charge, Truppentheil, Ort der Verwundung	Art der Verwundung	Abgang	Behandlung	Bemerkungen
54	Jacob Schewtschuk Gemeiner vom 55. Inf.-Rgmt Balkan, 13. Aug. 1877	Fractura metacarpi II. III. et IV. m. s.	evacuirt	Schiene	Eingangsöffnung: Vola manus, in der Mitte der II. und III. Metacarp. Ausgangsöffnung: entsprechend hoch am Dorsum; dieselbe sehr gross; Weichtheile stark gerissen. 7. September, mehrere Knochensplitter werden entfernt und die spitzen Ränder mit der Luer'schen Zange abgekneift, nach Erweiterung der Wunde. Keine weiteren Eingriffe. 15. September, Wunde heilt gut.
55	Isak Tschumurakin Gemeiner vom 62. Inf-Rgmt. Plewna, 19. Aug. 1877	Fractura metacarpi II., III. et IV. m. s.	evacuirt	Schiene, Suspension	Eingangsöffnung: Basis metacarp. III. et IV. an der Volarseite. Ausgangsöffnung: am Dorsum, Schusskanal geht durch metacarp. II. Umgebung der Wunde anfangs phlegmonös. 27. August, Phlegmone geringer. Aus den üppig granulirenden Wundöffnungen fliesst dicker Eiter; Argent. nitr. 7. Sept. Drainage.
56	Peter Wissotzki Gemeiner vom 20. Inf.-Rgmt. Nicopol, 3. Juli 1877	Fractura met. V. m. s.	evacuirt		Eingang: An der Vola man. Ausgang: an der Ulnarseite. Heilung.
57	Daniel Grischanow Gemeiner vom 18. Inf.-Rgmt. Nicopol, 3. Juli 1877	Fractura met. I. m. s	evacuirt		Eingang: am Dorsum. Heilung.

Nr.	Vor- und Zuname, Charge, Truppentheil, Ort der Verwundung	Art der Verwundung	Abgang	Behandlung	Bemerkungen
58	Grigori Wetrow Gemeiner vom 138. Inf.-Rgmt. Ruschtschuk, 14. Juli 1877	Fractura metacarpi II. III. et IV. m. s.	evacuirt		Wunde sehr gross und breit durch die Hand. 20 Juli, Knochensplitter extrahirt. 27. Juli, zum Transport aus dem Hosp. Nr. 56 in das Hospital Nr. 57 gefensterter Gipsverband am Vorderarm angelegt. 30. Juli, Eiterung unbedeutend 1. August, Wunde rein. 8. August, sehr wenig Eiter im Boden der Wunde; an den Rändern beginnende Vernarbung. Gips abgenommen. Schiene 15. August, Heilung geht gut vor sich.
59	Lucas Charlamow Gemeiner vom 63. Inf.-Rgmt. Plewna, 30. Aug. 1877	Fractura metacarpi IV. m. s	Ausgang unbekannt		Eingang: am Dorsum. Ausgang: entsprechend an der Vola. (Auf dem Verbandplatz gesehen.)
60	Isak Juschtschenko Gemeiner vom 19. Inf.-Rgmt. Plewna, 18. Juli 1877	Fractura metacarpi I. m. s.	evacuirt	Schiene, Carbol-Verband	Eingang: Zwischen der Basis des Metacarp. I u. II Ausgang: am Daumenballen, nahe der Ansatzstelle des lig. transversum carpi volare. Bei der Verwundung starke Blutung, die mit ferr. sesquichl. gestillt worden war. — 12. Juli, Wunde mit einem schwarzen, stinkenden Schorf bedeckt, herrührend von Ferr. sesquichlor. Reinigt sich allmähl. 18. Juli, Wunde rein, keine Schwellung in der Umgebung. Heilung geht gut vor sich.
61	Klimenti Jaroschewitsch Gem. vom 54. Inf.-Rgmt. Sistow, 15. Juni 1877	Fractura metacarpi I. et II m. s.	evacuirt 9. Juli	Schiene, Carbol-Verband	Wundverlauf günstig, ohne Complicationen.

Nr.	Vor- und Zuname, Charge, Truppentheil Ort der Verwundung	Art der Verwundung	Abgang	Behandlung	Bemerkungen
62	Konon Kanonikow Gemeiner vom 55. Inf.-Rgmt. Sistow, 15. Juni 1877	Fract. met. II. m. d.	evacuirt am 4. Aug.	Schiene, Carbol-Verband	Eingangsöffnung: Am Dorsum der Daumenfalte, Ausgangsöffnung: An der Dorsalseite des 2. Metacarp. Die Kugel hat den Knochen gegen den III. met. gedrängt. 29. Juni, Wunde rein. Aus der Ausgangsöffnung ragt der Knochen (II. Metac.) der in der Richtung des Schusskanals gedreht ist. 3. Juli, Wunde geschlossen, Knochen nicht mehr sichtbar. Der Callus ist deutlich in der normalen Richtung des Knochens durchzufühlen.
63	Philipp Afonasejw Gemeiner vom 118. Inf.-Rgmt. Plewna, 18. Juli 1877	Fract. met. III. m. d.	evacuirt 28. Juli	Schiene, Carbol-Verband	Eingangsöffnung: An der Dorsalseite in der Mitte des IV. Metacarpusknochen. Ausgangsöffnung: Mitte des Thenar.
64	Maxim Sorokaty Gemeiner vom 54. Inf.-Rgmt. Sistow, 15. Juni 1877	Fract. met. III. et IV. m. d.	evacuirt 4. Juli	Schiene, Suspension	Eingangsöffnung: An der Vola manus. Ausgangsöffnung: Mitte des Dorsum. 29. Juni, Wunde rein, Allgemeinbefinden gut. In der Ausgangsöffnung ragt ein dem III. Metacarp. angehöriger Knochensplitter hervor. 4. Juli, Eingangsöffnung geheilt; aus der Ausgangsöffnung der Sequester extrahirt; Wunde granulirt gut.

Nr.	Vor- und Zuname Charge, Truppentheil, Ort der Verwundung	Art der Verwundung	Abgang	Behandlung	Bemerkungen
65	Emeljan Ussenko Gemeiner vom 20. Inf.-Rgmt Nicopol, 3. Juli 1877	Fract. met. II. m. s.	evacuirt 15. Juli	Schiene, Suspension, Carbol-Verband	Die Kugel, vom Dorsum kommend, ging durch den II. Metacarpalknochen und in der Vola heraus. Blutung war sehr gering. 10. Juli. Schwellung, Eiterung gering. 15. Juli, Schwellung im Abnehmen begriffen; Wunde sieht gut aus: Eiterung nicht mehr vorhanden.
66	Iwan Bannikow Gemeiner vom 19. Inf.-Rgmt. Plewna, 8. Juli 1377	Fract. met. II. et III. m. d.	evacuirt 17. Juli	Schiene, Carbol-Verband	Die Kugel drang von der Dorsalseite in der Mitte des II. Met. ein und kam heraus in der Vola im Spatium interosseum Metac. II. Heilung.
67	Ewsei Rudenkow Gemeiner vom 118. Inf.-Rgmt. Plewna, 8. Juli 1877	Fract. met. II. et III m. s.	evacuirt 25. Juli	Carbol-Verband, Schiene	Patient wurde beim Rückzug verwundet. Die Kugel drang in die Mitte der Vola und ging entsprechend aus dem Dorsum der während des Marsches herabhängenden linken Hand heraus. Extraction von Knochensplitter. Heilung.
68	Benedikt Stepanow Gemeiner vom 64. Inf.-Rgmt. Plewna, 30. Aug. 1877	Fract. met. II. m. s.	Ausgang unbekannt		Eingangsöffn.: Dorsum. Ausgangsöffnung: Vola. Wunde am Dorsum klein, rund; an der Vola wie geschnitten. (Verbandplatz)
69	Jurri Krawitzki Gemeiner vom 63. Inf.-Rgmt. Plewna, 30. Aug. 1877	Fract. met. V. m. d.	Ausgang unbekannt		Eingang am Dorsum. Ausgang Mitte des Metacarpi V. ulnarseits (Verbandplatz).

Nr.	Vor- und Zuname, Charge, Truppentheil, Ort der Verwundung	Art der Verwundung	Abgang	Behandlung	Bemerkungen
70	Peter Ewdokimow Gemeiner vom 63. Inf.-Rgmt. Plewna, 30. Aug. 1877	Fract. met. I., IV. et V. m. s.	Ausgang unbekannt		Eingangsöffnung: Vola unter der artic. metac. phal. des Daumens. Ausgangsöffnung: Dorsal. met. IV et V. (Verbandplatz.)
71	Leon Torobetz Gemeiner vom 119. Inf.-Rgmt. Plewna, 18. Juli 1877	Fract. met. III. m. s.	evacuirt		(cf. lithographirte Taf. III, Fig. 6 u. Taf. IV, Fig. 7.) Eingang am Dorsum. Die erschlaffte Kugel, nachdem sie den Metac. III zerschmetterte, blieb in der Wunde stecken. Patient extrahirte sie selbst. Heilung gut.
72	Felix Dobroschinski Gemeiner vom 121. Inf.-Rgmt. Plewna, 18. Juli 1877	Fract. met. III. m. d.	evacuirt		Charakteristische Ein- und Ausgangsöffnung. (Cfr. lithographirte Taf. IV, Fig. 8 und Taf. V, Fig. 9.)
73	Thomas Staschowski Gemeiner vom 123. Inf.-Rgmt. Plewna, 18. Juli 1877	Fract. met. III. m. d.	evacuirt		Wie oben (cf. lithographirte Tafel I, Fig. 1 und 2.)
74	Wassili Diatlow Gemeiner vom 117. Inf.-Rgmt. Plewna, 18. Juli 1877	Fract. met. III. m. s.	Ausgang unbekannt		Eingangsöffnung: Volarfläche. Ausgangsöffn.: Dorsum.
75	Schlioma Palei Gemeiner vom 117. Inf.-Rgmt. Plewna, 18. Juli 1877	Fract. met. III. m. s.	Ausgang unbekannt		Eingangsöffnung: Volarfläche zwischen os. met. II. et III. Ausgangsöffnung: Dorsum manus zwischen os. met. III et IV.

Nr.	Vor- und Zuname, Charge, Truppentheil, Ort der Verwundung	Art der Verwundung	Abgang	Behandlung	Bemerkungen
76	Daniel Dalidow Gemeiner vom 117. Inf.-Rgmt. Plewna, 18. Juli 1877	Fract. met. II. m. d.	Ausgang unbekannt		Eingangsöffnung: Vola man. in der Mitte zwischen dem I. und II. Metacarp. Ausgangsöffn.: Dorsum, zwischen II. und III. os metacarpi. Letztere ist 5mal so gross als die Eingangsöffnung.
77	Iwan Michailow Gemeiner vom 117. Inf.-Rgmt. Plewna, 18. Juli 1877	Fract. met. IV. m. d.	Ausgang unbekannt		Eingangsöffnung: Dorsalfläche zwischen III. und IV. Metac. Ausgangsöffnung: Volarfläche zw. IV. und V. Metac. wie gerissen.
78	Daniel Kuprejew, Gemeiner vom 117. Inf.-Rgmt. Plewna, 18. Juli 1877	Fract. met. II. m. d	Ausgang unbekannt		Eingangsöffnung: Dorsal zwischen I. und II. met. Ausgangsöffn.: Volar zwischen II. und III. Metac., letztere wie gerissen.
79	Andrei Palatkin Unteroffizier vom 117. Inf.-Rgmt. Plewna, 18. Juli 1877	Fract. met. III. m. s.	Ausgang unbekannt		Eingangsöffnung: Volar zwischen II und III. metac. Ausgangsöffnung: Dorsal zwischen III. und IV. Metac.
80	Egor Fedorow Gemeiner vom 117. Inf.-Rgmt. Plewna, 18. Juli 1877	Fract. met III. m. s.	Ausgang unbekannt		Eingang: Dorsalseite. Ausgang: Volarseite.
81	Stepan Zacharow Gemeiner vom 117. Inf.-Rgmt. Plewna, 18. Juli 1877	Fract. met. II. et III. m. d.	Ausgang unbekannt		Eingang: Dorsalseite in der Mitte zwischen dem I. und III. Metacarp. Ausgang: Volarfläche.

Nr.	Vor- und Zuname, Charge, Truppentheil, Ort der Verwundung	Art der Verwundung	Abgang	Behandlung	Bemerkungen
82	Jan Kostin Gemeiner vom 117. Inf.-Rgmt. Plewna, 18. Juli 1877	Fract. met. IV. m. d.	Ausgang unbekannt		Eingang: Dorsal zwischen III. und IV. Metac. Ausgang: Volar, zwischen IV. und V. Metac.
83	Iwan Nesterow Gemeiner vom 117. Inf.-Rgmt. Plewna, 18. Juli 1877	Fract. met. II. m s	Ausgang unbekannt		Eingang: Dorsal, zwischen I. und II. Met. Ausgang: Volar, zwischen II. und III. Metac.
84	Maxim Baschmak Gemeiner vom 117. Inf.-Rgmt. Plewna, 18. Juli 1877	Fract. met IV. m. s.	Ausgang unbekannt		Eingang: Volar, zwischen III. und IV. Metac. Ausgang: Dorsal, zwischen IV. und V. Metac.
85	Peter Lasowski Gemeiner vom 117. Inf.-Rgmt. Plewna, 18. Juli 1877	Fract. met. III. et IV. m. s.	Ausgang unbekannt		Eingang: Volar, in der Mitte zwischen den beiden Knochen Ausgang: Dorsal.
86	Nestor Samson Gemeiner vom 117. Inf.-Rgmt. Plewna, 18. Juli 1877	Fract. met. IV. et V. m. s.	Ausgang unbekannt		
87	Hamid türk. Rediv Plewna, 28. Nov. 1877	Fract. met. III. m. s.	Ausgang unbekannt		Eingangsöffnung: Mitte der Vola, rund, glattrandig, klein; Ausgangsöffnung: Mitte des Dorsum, gross, unregelmässig, mit zerrissenen Rändern.

Nr	Vor- und Zuname, Charge, Truppentheil, Ort der Verwundung	Art der Verwundung	Abgang	Behandlung	Bemerkungen
88	Achmet türk. Rediv Plewna, 28. Nov. 1877	Fract. met. III. et IV. m. d.	Ausgang unbekannt		Eingang: Volar. Ausgang: Dorsal, gross, unregelmässig.
89	Jiwko Alexitsch serb. Inf. Radowez (a. d. Morawa) 17. Sept. 1876	Fract. met. III. m. s.	29. Sept. evacuirt	Salicylsäure 5% Compressen, und Carbolised tow	Eingangsöffnung: Volarfläche, unter dem Metac. phal. Gelenk. Ausgangsöffnung: Dorsalfläche. Gelenk eröffnet. 23. Septemb., Wunde schmutzig, gangränös. 24. September, 2 Knochensplitter extrahirt. — 25. September, Wunde rein. 27. September, Neigung zur Verheilung. 29. September, Eingangsöffn. geschlossen, an der Ausgangsöffnung gute Granulationen.
90	Obrad Gwosdanowitsch serb. Inf. Scheligowatz, 17. Sept. 1876	Fract met. III. et IV. m. s.	6. Nov. evacuirt	Salicyl-Verband, Carbolised tow, Schiene	Grauatsplitterwunde an der Dorsalseite; gross, stark klaffend. 23. Sept., Wunde schmutzig, mehr. Knochensplitter extrahirt. 25. Sept. Wunde reinigt sich an den Rändern, 12. Octob., Wunde ganz rein, gute Granulationen. Kleiner Knochensplitter extrahirt. — 30. Oct, Heiluug geht gut vor sich. 6. November, fast ganz geheilt. — Beweglichkeit in den Fingern vorhanden, jedoch schmerzhaft.
91	Wuja Marinkowitsch serb. Inf. Krewet, 7. Sept. 1876	Fract. met. IV. et V. m. s.	7. Nov. evacuirt		Wunde heilt gut ohne Complicationen, so dass am 5. November sie nur eine ganz kleine gut granulirende reine Wundfläche darstellt.

Nr.	Vor- und Zuname, Charge, Truppentheil, Ort der Verwundung	Art der Verwundung	Abgang	Behandlung	Bemerkungen
92	Anastas Wassiljewitsch serb. Inf. Bubowischti, 18. Sept. 1876	1) Fract. met. III. m. d. 2) Fract. dig. IV. m. s.	18. Oct. evacuirt	21. Sept. 4. Finger l. H. exarticulirt	Patient hat die rechte Hand in der Mitte durchschossen, wobei Metacarpus III fracturirt ist. Die linke Hand wurde durch einen Granatsplitter getroffen. Der IV. Finger ist vollkommen gangränös, metacarpophalangal-Gelenk eröffnet; die Extensorensehnen zerschmettert. Am V. Finger oberflächliche Gangrän. 25. Sept, Nachts Blutung aus der Art. digiti IV (Radialseite) Unterbindung derselben. 16. Octob., Wunden auf beiden Händen sind zur Hälfte vernarbt und granuliren gut.
93	Constantin Miliritsch serb. Inf Krewet, 6. Oct. 1876	Fract. met II., III. et IV. m. d.	13. Oct. evacuirt		Der Schusskanal geht am Dorsum manus. Eingang: am unteren Dritttheil des metac. IV, Ausgang auf der entsprechenden Höhe des metac. II. — Die Hand oedematös geschwollen.
94	Dimitri Predaditsch serb. Inf. Scheligowatz, 7. Oct. 1876	Fract. met. IV. m. d	13. Oct. evacuirt		Eingang: Dorsum, Ausgang: Vola.
95	Todor Nessowanowitsch serb. Artillerist Krewet, 17. Sep. 1876	Fract. met. V. m. d.	evacuirt		Durch ein beim Laden des Geschützes explodirtes Geschoss erhielt Patient folgende Verwundungen: der V. Metacarp der rechten Hand zerschmettert, desgleichen die Nagelphalangen des IV. und III. Fingers. Weichtheile des unteren Drittheils des Vorderarms an der Ulnarseite sind ebenfalls verletzt. 1. October, Wunde granulirt gut.

IV. Schussverletzungen der Handwurzel.

Nr.	Vor- und Zuname, Charge, Truppentheil, Ort der Verwundung	Art der Verwundung	Abgang	Behandlung	Bemerkungen
96	Iwan Tomkin Gemeiner vom 18. Inf.-Rgmt Nicopol, 3. Juli 1877	Fract. oss. carpi et metacarpi m. d.	25. Juli Amputatio anti-brachii	Suspension, Carbol-Verband Bäder, Incision, Drainage	Die Kugel drang in der Mitte des Gelenks dorsal zwischen Ulna und Radius ein. Eine Ausgangsöffnung ist nicht vorhanden, auch kann man die Kugel in der Wunde nicht fühlen. — Das Gelenk ist eröffnet, die Handwurzelknochen zerschmettert. Aus der Wunde entleert sich blutige Jauche. — 10. Juli, Hand und Vorderarm stark infiltrirt. Bewegungen im Carpalgelenk äusserst schmerzhaft. — 11. Juli, Wunde unrein, Infiltrat geringer. — 18. Juli, Wunde gereinigt, starke Eiterabsonderung. — 22. Juli Abends, Temp. 40·0° Am unteren Dritttheil des Vorderarms an der äussern Seite der Ulna grosse Eiteransammlung. — 23. Juli, durch eine Incision werden circa 500 Gr. übelriechender Eiter mit Blutgerinnsel entleert Ulna ist im Ganzen unteren Dritttheil blosgelegt. Die erste Reihe der Handwurzelknochen zerschmettert. — 24. Juli Morgens, temp. 38.0°; Patient fühlt sich besser. Aus der Incisionswunde entleert sich viel Eiter. — 25. Juli. Operation. Es wurde Anfangs eine Resection beschlossen. Dieselbe wurde durch zwei seitliche Schnittöffnungen (Meth. von Bourgery) gemacht, wobei vom

Nr.	Ver- und Zuname, Charge, Truppentheil, Ort der Verwundung	Art der Verwundung	Abgang	Behandlung	Bemerkungen
					Radius c. 2·5 Cent. von der Ulna c. 2 Cent. abgesägt wurden. Ausserdem wurden alle Handwurzelknochen entfernt. Die Kugel (Snyder) deren Form stark verändert ist, (cf. Taf. V, Fig. 10 *g* und *h*) findet sich auf dem zertrümmerten os Metacarpi IV. Die Basen der Metacarpalknochen sind sehr weit und stark zerplittert und die Weichtheile des Vorderarms sind bis zur Mitte desselben mit blutiger Jauche infiltrirt. — Es wird in Folge dessen die Amputation des Vorderarms in dessen Mitte ausgeführt.
97	Iwan Schwilga Pontonier vom 5. Ponton-Bataillon Sistow, 15. Juni 1877	Fractura epiphys. inf. radii Vuln. articul. carpometac.	evacuirt 8. Aug.	15. Juni Primäre Resection des untern Ende des Radius auf dem Verbandplatze, Schiene, verticale Suspension, Drainage	Eingangsöffnung: Volarseite am Radius, Ausgangsöffnung: Dorsalseite. Das untere Ende des Radius fracturirt, Gelenk eröffnet; die kleinen Knochen intact. Am 15. Juni primäre Resection von Dr. Miram auf dem Verbandplatze ausgeführt. — 2. Juli, wurde ein kleiner Knochensplitter extrahirt. — 4. Juli, keine Schwellung. Wunde sieht gut aus. — 25. Juli, Obere Wunde vernarbt. Unbedeutende Beweglichkeit im Gelenk vorhanden, jedoch noch schmerzhaft. — 6. August, Wunde in bester Heilung begriffen.
98	Trofim Holodow Gemeiner vom 18. Inf.-Rgmt. Nicopol, 3. Juli 1877	Fractura ossium carpi et antibrachii m. s.		31. Juli Secund. Resection des Handgelenkes	Eingangsöffnung: An der Dorsalseite des Carpus. $1^1/_2$ Cent. unterhalb und etwas nach innen vom Proc. styloid. radii. Ausgangsöffnung: In der Mitte des unteren Dritttheils des Vor-

Nr.	Vor- und Zuname, Charge, Truppentheil, Ort der Verwundung	Art der Verwundung	Abgang	Behandlung	Bemerkungen
					derarmes. — 10. Juli, starke Schmerzen im Gelenk. Anfangs Schwellung, die sich jedoch bald verminderte unter Anwendung verticaler Suspension. — 20. Juli, deutliche Crepitation beim Druck auf das untere Ende der Ulna. Eiterung mässig. Am 31. Juli wurde die Resection mittelst eines Längsschnittes am Dorsum manus ausgeführt. Es wurde von der Ulna c. 3 Cent. und vom Radius c. 3·5 Cent. abgesägt und der abgesplitterte Proc. styloideus entfernt. Eine Menge Splitter, den kleinen Knochen angehörig, wurden entfernt. Ebenso alle kleinen Knochen mit Ausnahme des os pisiforme. Schiene. — 20. August, Wunde heilt gut ohne Complicationen.
99	Trofim Klimow Gemeiner vom Leib-Garde Moskau'schen Rgmt. Sistow, 15. Juni 1877	Fractura ossium carpi, metacarpi et antibrachii m. s.	evacuirt 21. Juli	26. Juni Amputatio antibrachii	Eingangsöffnung: Dorsalseite am proc. styloideus Ulnae; Ausgangsöffnung: am III. os metacarpi. Metac. II und III zersplittert; zahlreiche Zerstörungen im Carpalgelenk; das Ulnar-carpalgelenk eröffnet. Starke Phlegmone und Blutung aus der verwundeten Art. ulnaris. — 26. Juni, Amputatio antibrachii „mit Manchette." — Die Heilung ging sehr gut vor sich; Eiterung war sehr gering, und zwar nur an den Wundrändern.

Nr.	Vor- und Zuname, Charge, Truppentheil, Ort der Verwundung	Art der Verwundung	Abgang	Behandlung	Bemerkungeu
100	Efim Bustow Gemeiner vom Leib-Garde Finnländischen Rgmt. Sistow, 15. Juni 1877	Fractura ossium carpi et antibrachii		Schiene, Suspeusiou, Extractio oss. fract.	Eingangsöffnung: Uuteres Ende des Vorderarms radial. Ausgangsöffnuug ulnar. Das Gelenk eröffnet. — 26. Juui, starke Schwellung der Hand; Blutung aus der Wunde. — 27. Juni, Extraction der abgesprengten Stücke des Radius und der Ulna. — 15. Juli, Wunde heilt gut.
101	Dmitri Gigowa Gemeiner vom 53. Inf.-Rgmt. Sistow, 15. Juni 1877	Fractura ossium carpi m. d.	evacuirt 21. Juli	Verticale Suspension, Schiene	Eingaugsöffnung: Carpalgelenk an der Ulnarseite in der Höhe des Proc. styl. ulnae. Ausgangsöffnung etwas über dem Gelenk an der Radialseite. — 15. Juni, Beide Oeffnungen siud mit gelber Watte (Liqu. ferr. sesquichlor.) zugestopft. — 17. Juni, starke Schwellung bis zur Mitte des Vorderarms. — 19. Juni, Schwellung geringer; uuter der abgelösten Kruste verdickter Eiter. — 24. Juui, Wunde sieht gut aus, Eiterung gering, (blauer Eiter). — 29. Juni, Grauulationen gut und üppig. — 1. Juli, Geleuk uoch schmerzhaft. Eiterung sehr geriug. — 15. Juli, Heilung geht ohne weitere Complicatioueu gut vor sich.
102	Joseph Slessarenko Gemeiner vom 13. Schützen-Bataillon Schipka (Balkan) 6. Juli 1877	Fractura ossium metacarpi et radii m. d.	evacuirt 31. Juli	Suspension, Schiene, Carbol-Verband	Die Kugel drang von der Radialseite in das Geleuk und nahm ihren Ausgang volar. Die Basis metacarpi III und IV fracturirt; desgleichen die kleinen Kuocheu und der proc. styl. radii. — Anfangs war eine Schwellung vorhandeu. Wunde heilt ohne alle Eiugriffe.

Nr.	Ver- und Zuname, Charge, Truppentheil, Ort der Verwundung	Art der Verwundung	Abgang	Behandlung	Bemerkungen
					— 30. Juli, die Wunde an der Eingangsöffnung vernarbt. An den Fracturstellen fühlt man deutliche Callusbildung.
103	Michael Zomski Gemeiner vom 19. Inf.-Rgmt. Plewna, 8. Juli 1877	Fractura ossium, carpi m d.	evacuirt 8. August		Die Kugel in der Mitte der Ulna eindringend, durchbohrte das Carpalgelenk und kam an der Volarseite heraus. Wunde heilt gut ohne Eingriffe.
104	Paul Molokojedow Gemeiner vom 18. Inf.-Rgmt. Plewna, 8. Juli 1877	Fractura ossium carpi et radii m. s.	Ausgang unbekannt	Carbol-Verband, Bad	Eingangsöffnung: In der Mitte des Carpalgelenks auf dem Dorsum der linken Hand. Ausgangsöffnung im unteren Dritttheil des Unterarms an der Innenseite. Das untere Radiusende und die Handwurzelknochen verletzt. — 18 Juli, starke Schwellung des Unterarms und der Hand eingetreten. Patient fiebert Abends, Wunde unrein.
105	Egor Egorow Gemeiner vom 117. Inf.. Rgmt. Plewna, 18. Juli 1877	Fractura ossium carpi et ulnae m. d.	Ausgang unbekannt		Eingangsöffnung: Unteres Dritttheil des Vorderarms volar mit Verletzung des unteren Endes der Ulna; Ausgangsöffnung: Dorsalfläche des Carpus in der Mitte desselben. Beide Oeffnungen klein.
106	Abdullah türk. Rediv ? Decemb. 1877	Fratura ossium carpi m. s.	Tod durch Pyämie am 23. Decem.	Schiene, Suspension	Mit einem Granatsplitter wurde Patient am linken Handgelenk verwundet. Das Gelenk ist eröffnet an der Dorsal- und Ulnarseite. Os multangal. magus et min. und das os hamatum zersplittert. Gelenkkapsel mit Jauche gefüllt. Patient kam am 20. December in das

Nr.	Vor- und Zuname, Charge, Truppentheil, Ort der Verwundung	Art der Verwundung	Abgang	Behandlung	Bemerkungen
					Hospital. Phlegmone antibrachii, Fistelgänge längs der Dorsalseite. — 21. Dec. Spaltungen der Fistel, Drainage. Patient sehr schwach 22. Dec., Schüttelfröste. — Dieselben wiederholen sich den folgenden Tag, an welchem Patient in Folge von Pyämie stirbt. Auf eine Operation wollte Patient unter keiner Bedingung eingehen.
107	Milosch Jowitsch serb. Inf. ? 29. Aug. 1876	Fractura ossium carpi et antibrachii	evacuirt 2. Oct. Ausgang unbekannt	Gips-Verband	Patient kam am 19. Sept. in das Hospital. Carpalgelenk geschwollen, schmerzhaft; am ganzen Vorderarm Phlegmone. — Incision. 22. Sept., Schmerzen im Gelenk geringer. — 23. Sept Patient klagt über Schmerzen in den Kniegelenken (seröser Erguss); 26. Sept Schmerz in den Gelenken nicht vermindert — 2. Oct. Patient auf seinen Wunsch in das Hospital seines Bezirks (Pogarewatz) übergeführt.

Recapitulation.

Verletzungen der einzelnen Theile der Hand	Im Ganzen	Conservativ behandelt			Operativ behandelt			Im Ganzen		
		geheilt	gestorb.	unbekannt	geheilt	gestorb.	unbekannt	geheilt	gestorb.	unbekannt
I. Weichtheilschüsse . . .	12	12	—	—	—	—	—	12	—	—
II. Schussverletzungen der Phalangen	28	19	—	1	8	—	—	27	—	1
III. Schussverletzungen der Metacarpalknochen . .	55	30	2	22	1	—	—	31	2	22
IV. Schussverletzungen des Handgelenks . . .	12	4	1	3	4	—	—	8	1	3
Totalsumme .	107	65	3	26	13	—	—	78	3	26

Operationen.

	Anzahl	Geheilt	Gestorben
I. Resectionen.			
1) Am Hangelenk 2 (Nr. 97, 98)	2	2	—
II. Amputationen.			
1) Am Vorderarm 2 (Nr. 96, 99)	2	2	—
2) An den Fingern 4 (Nr. 20, 21, 24, 38) . .	4	4	—
III. Exarticulationen.			
1) An den Fingern 5 (Nr. 14, 15, 17, 39, 92)	5	5	—
Summa . . .	13	13	—

CASUISTIK ANDERER AUTOREN.

Bei der Betrachtung der Fälle von Schussverletzungen der Hand und Finger der kriegschirurgischen Casuistik ergiebt es sich, dass gute Resultate erzielt worden sind, wo eine conservativ-expectative Behandlung eingeschlagen worden war, während das operative Eingreifen, die intermediären und auch secundären Operationen einen mehr weniger ungünstigen Ausgang hatten.

Die mir zu Gebote stehende darauf bezügliche Casuistik der Kriegschirurgen will ich hier anführen.

Der General-Arzt Loeffler[1]) führt in seinem General-Bericht 34 Fälle der Schussverletzungen der Hand an, von denen 31 Fälle conservativ-expectativ behandelt waren und wobei 21 geheilt wurden. Die 3 verzeichneten Todesfälle traten ein in einem Falle an Pyämie, die 5 Wochen nach der Verwundung bei einer Abreissung des Daumens durch Granatsplitter auftrat, während im anderen Falle bei einer Zerschmetterung der Basis des 4. und 5. Mittelhandknochens und des Os hamatum der Tod in Folge eines Trismus eintrat, wobei selbst eine Neurotomie des Ulnaris wirkungslos blieb. Der dritte tödtlich

[1]) Loeffler, Generalbericht über den Gesundheitsdienst im Feldzuge gegen Dänemark 1864. Berlin 1867.

verlaufene Fall betrifft einen dänischen Soldaten. Der Schuss hatte die oberen Ende mehrerer Mittelhandknochen zersplittert und die Verbindungen mit den Handwurzelknochen eröffnet. Ausser Eitersackungen erfolgte secundär suppurative Entzündung des Handgelenks. Die Amputation unterblieb wegen des gleichzeitigen typhösen Zustandes, der zum tödtlichen Ausgang mitgewirkt hatte. Bei den 3 übrigen Fällen waren Amputationen des Unterarmes gemacht, und zwar eine primäre bei einem Kartätschenschuss durch Handwurzel und Mittelhand, wobei 4 Wochen nach der Verwundung eine arterielle Blutung aus der Hohlhand auftrat, und 2 secundäre; von den letzteren hatte 1 Fall einen tödtlichen Ausgang durch Septicämie.

Von den bei Loeffler angeführten 45 Verletzungen der Finger ist nur ein Todesfall durch eine rechtsseitige Pleuritis angeführt; 32 Fälle waren conservativ-expectativ behandelt und bei den übrigen 12 waren in 7 Fällen in Folge völliger Zermalmung theils ganze Finger, theils nur Phalangen primär exarticulirt, während in 5 übrigen Fällen wegen eingetretener Gangrän 3 Mal ganze Finger und 2 Mal einzelne Phalangen exarticulirt wurden. Alle Fälle hatten einen guten Erfolg.

Von den 9 bei Loeffler angeführten Verletzungen des Handgelenks waren alle expectativ behandelt. In 6 Fällen war Heilung mit Ankylose erzielt, während 3 tödtlich endigten, und zwar 2 durch Pyämie (davon 1 nach secundärer Amputation des Oberarms) und 1 durch erschöpfende Verjauchung.

Stromeyer[2]) führt 31 Fälle von Fingerschüssen an, die er 1866 in Langensalza beobachtet hatte; alle hatten einen glücklichen Ausgang. 24 waren conservativ-expectativ behandelt, bei 5 wurde amputirt und bei 2 Fällen exarticulirt. — Diesen Fällen schliesst Stromeyer die von ihm in Schleswig-Holstein in den Jahren 1848, 1849 und 1850

---

[2]) Stromeyer, Erfahrungen über Schusswunden im Jahre 1866. Hannover 1867.

beobachteten 49 Fälle an, von denen bei 16 Fällen Fingeramputationen gemacht waren; von den 32 conservativ behandelten ist 1 Patient gestorben.

Von den in Langensalza und Kirchheilingen beobachteten 17 Fällen von Verletzungen der Metacarpalknochen heilten bei conservativer Behandlung alle 17.

Dasselbe geschah auch bei den 5 von Stromeyer angeführten conservativ behandelten Verletzungen des Handgelenks.

Maas[3]) beobachtete 1866 5 Fälle von Fingerschüssen, von denen in 2 Fällen die totale Zerschmetterung eine Exarticulation des 2. und 3. Fingers und eine Amputation des 3. Fingers in der ersten Phalanx nothwendig machten, 2 Fälle bei conservativer Behandlung sehr schöne Heilungsresultate zur Folge hatten und nur der 5. Fall den anderen Verwundungen zu Folge (Scapularfractur und Schuss in den linken Oberschenkel) durch Pyämie tödtlich endete.

Bei 2 von Maas beobachteten Schussverletzungen der Metacarpalknochen wurde bei conservativer Behandlung ein guter Erfolg erzielt.

Die 2 Fälle von Verletzung des Handgelenks dagegen, die in Folge starker Zerschmetterung zu Amputationen führten, endigten letal; beide Patienten starben an Erschöpfung.

Lücke[4]) erwähnt 4 von ihm beobachtete Schussfracturen des Handgelenks.

Alle diese 4 Fälle waren conservativ-expectativ behandelt. Bei 3 Fällen war eine Heilung erzielt, der 4. Fall endete tödtlich in Folge einer anderen zugleich erhaltenen Wunde (Schuss in's Zwerchfell). Bei diesem letzten Fall war durch die Kugel zugleich eine so ausgiebige Verletzung der Ulna

[3]) Maas, Kriegschirurgische Beiträge aus dem Jahre 1866. Breslau 1870.

[4]) Lücke. Kriegschirurgische Fragen und Bemerkungen. Nach Erfahrungen aus den Reservelazarethen in Darmstadt während der Monate August, September und October 1870. Berlin 1871.

zu Stande gebracht, die von profuser Eiterung und Abscedirungen am Arme begleitet war, so dass eine secundäre Amputation im unteren Drittel des Oberarms gemacht werden musste.

In dem 3. Circular des officiellen amerikanischen Berichtes[5]) werden 20 Fälle von Schussverletzungen der Phalangen und Metacarpalknochen erwähnt, die alle conservativ-expectativ mit gutem Erfolg behandelt waren, und zwar in dem Maasse, dass 17 Patienten nach mehr weniger kurzer Zeit wieder in Reihe und Glied eintraten.

Von den in demselben Berichte verzeichneten 64 Fällen in Folge starker Zerschmetterung durch Projectile von Amputationen einzelner Phalangen und Finger war kein einziger Todesfall.

Vier daselbst verzeichnete Fälle von Schussfractur der Metacarpusknochen waren auch conservativ behandelt. In 3 Fällen trat Heilung ein, während im 4. Fall hinzugetretene Pyämie die Todesursache war.

Bei 3 Fällen der Verletzung des Handgelenks musste bei 2 Fällen in Folge starker Zerschmetterung der Hand (in einem der Fälle durch einen Granatsplitter verursacht) die Exarticulation der Hand im Radio-carpal-Gelenk gemacht werden. In beiden Fällen trat Heilung ein. Der dritte Fall hatte in Folge des hinzugetretenen traumatischen Tetanus einen letalen Ausgang.

Auch Billroth[6]) erwähnt einen Fall von Zerreissung des linken Handrückens durch einen Granatsplitter, bei welchem schon nach einem Monat beste Heilung eingetreten war.

Graf[7]) legt auch besondere Wichtigkeit auf conservative Behandlung der Finger- und Handschüsse. Er

---

[5]) A Report of Surgical Cases treated in the Army of the United States from to 1865 to 1871. — Circular Nr. 3. Washington 1871.

[6]) Billroth, Chirurgische Briefe aus den Kriegslazarethen in Weissenburg und Mannheim 1870. Berlin 1872.

[7]) Graf, Die königlichen Reservelazarethe in Düsseldorf während des Krieges 1870/71. Elberfeld 1872.

erwähnt 44 Fälle, von denen 5 Verletzungen der Carpus, 16 der Metacarpalknochen und 23 der Phalangen sind. Alle Fälle sind geheilt. In 4 Fällen von Verletzungen der Metacarpalknochen waren kleinere operative Eingriffe gemacht, die man deswegen aber nicht zu den operativ behandelten Fällen rechnen kann; es wurden nur die kranken Metacarpal- und Carpalknochen ausgeräumt, um eine künstliche Entlastung dieser gefäss-nerven- und sehnenreichen Theile zu Stande zu bringen.

Bei den 5 genannten Schussverletzungen des Handgelenks wurde nur 1 Resection des Gelenks gemacht wegen Necrosis der Carpalknochen. Das Resultat war Heilung mit Ankylose in geringer Abductionsstellung.

Von den bei H. Fischer[8]) angeführten 17 Fällen von Schussverletzungen der Hand- und Fingerknochen waren alle geheilt, und zwar 11 mit conservativer Behandlung und bei 6 operativ, indem 1 primäre und 5 secundäre Amputationen der Finger gemacht wurden.

Von den 8 von Fischer beobachteten Fällen von Verletzungen des Handgelenks waren 5 mit Zerschmetterungen der Metacarpal- oder Phalangenknochen verbunden und 3 mit Schussfracturen des Radius oder der Ulna.

Die in allen diesen Fällen mit einer Ausnahme angewandte einfache conservative Behandlung ergab vortreffliche Resultate. Meist entwickelten sich im Verlaufe derselben umfangreiche phlegmonöse Processe, in Folge deren grosse entspannende Incisionen gemacht wurden; in der Regel wurde dabei das mit Eiter erfüllte Gelenk mit tiefen Schnitten eröffnet. In allen Fällen trat Heilung mit Ankylose ein, in 5 Fällen sogar mit brauchbaren beweglichen Fingern. In 1 Fall war von den französischen Aerzten auf dem Verbandplatze eine Amputation des Vorderarms gemacht.

---

[8]) H. Fischer, Kriegschirurgische Erfahrungen. Erlangen 1872.

v. Fillenbaum[9]) erwähnt im Bericht über das Baracken-Lazareth im Parke von St. Cloud 5 Fälle von Schussverletzungen der Phalangen, von denen alle geheilt waren. Von diesen war 1 Fall conservativ behandelt, während in den 4 übrigen Fällen 1 Amputation der Phalangen, 2 der Metacarpalknochen und 1 Exarticulation des Fingers gemacht wurde.

Von 2 in dem Baracken-Lazareth zur Behandlung gelangten Verletzungen der Metacarpalknochen konnte bei 1 Fall bei conservativer Behandlung Heilung erzielt werden, während der zweite Fall, bei welchem der 3. und 4. Metacarpus splittrig gebrochen waren, mit gleichzeitiger Eröffnung des Gelenks letal endigte. Es stellte sich profuse Eiterung und hohes Fieber ein, mehrere Schüttelfröste, Icterus, und Patient starb 4 Wochen nach der Verwundung. Bei der Section fanden sich Leberabscesse, Lungen- und Milzinfarcte.

Im kriegschirurgischen Werke von Beck[10]) finden wir 29 Fälle von Schussverletzungen der Fingergelenke verzeichnet, die in den Lazarethen zur Behandlung kamen. Es wurde auch hier der conservativen Methode gehuldigt, und nur da, wo die Theile stark gelitten haben, zerrissen, gequetscht und zertrümmert waren, wurde an operatives Eingreifen gedacht. Von diesen Patienten starb 1 an Pyämie, der wegen Phlegmone und Blutungen am Oberarm amputirt werden musste. Von den übrigen Patienten, bei denen allen eine Heilung erzielt worden ist, waren 13 expectativ behandelt, bei 9 waren Amputationen der Phalangen, bei 4 Exarticulationen der Phalangen und bei 2 Exarticulationen der Finger vorgenommen.

Ausser den genannten Fällen erwähnt Beck 16 Fälle von Schussfracturen der Fingerknochen. Alle 16

---

[9]) Bericht über das französische Barackenlazareth im Parke von St. Cloud im Jahre 1871, mitgetheilt von v. Fillenbaum, Netolitzky, Danek und Güttl. Wien 1872.

[10]) Beck. Chirurgie der Schussverletzungen. Militärische Erfahrungen auf dem Kriegsschauplatze. Freiburg im Breisgau 1873.

Fälle hatten einen guten Heilungserfolg, wobei 10 Fälle conservativ-expectativ behandelt wurden.

Von den an den Fingern gemachten Operationen erwähnt Beck 12 Amputationen einzelner Fingerglieder, die alle gut geheilt waren. Nach der Zeit der Ausführung der Operation waren diese Fälle 7 primäre, 1 intermediärer und 4 secundäre.

Fünf primäre Exarticulationen von Phalangen, 6 primäre und 1 secundäre Exarticulationen von Fingern hatten auch keinen Todesfall zu verzeichnen.

Bei den Verletzungen der Metacarpalknochen betont Beck auch die conservativ-expectative Behandlungsmethode. Er erwähnt 45 Fälle von Fracturen der Metacarpalknochen, bei denen nur 1 an Pyämie starb. Von den 44 Geheilten waren 41 conservativ-expectativ behandelt, bei 2 eine secundäre Oberarm-Amputation und bei 1 eine secundäre Vorderarm-Amputation gemacht worden.

Von den Operationen an den Metacarpalknochen wurden 2 primäre und 1 secundäre Amputation dieser Knochen gemacht, beide mit gutem Erfolg. Diese operativen Eingriffe wurden nur dann in Gebrauch gezogen, wenn die expectative Behandlung ihre Dienste versagte.

Auch wurde mit gutem Erfolg eine Resection des Metacarpus-Knochen des rechten Daumens gemacht. Es betraf einen Fall, wo nach einer Schussverletzung der betreffende Knochen ganz gebrochen und zersplittert war. Von einem Längsschnitte aus wurde der Knochen bald nach der Verletzung aus seiner Verbindung mit der ersten Phalanx sowie der des Os multang. majus entfernt.

Von den in Behandlung gekommenen 32 Fällen von Schussverletzungen des Handgelenks und der Handwurzel waren 25 expectativ-conservativ mit gutem Erfolg behandelt. Bei 5 Verletzten wurde im Laufe der Heilung wegen Verjauchung und beginnender Pyämie die Amputation (1 des Oberarms und 4 des Vorderarms) gemacht. Von diesen Operirten starben 3 an Septicämie und Pyämie, bei

einem war noch gleichzeitig eine penetrirende Brustwunde vorhanden.

Von den 2 primären Exarticulationen des Handgelenks wurde bei 1 Fall Heilung erzielt, während der andere Fall, bei dem gleichzeitig auch der zertrümmerte Unter- und Oberschenkel mit abgesetzt worden war, einen tödtlichen Ausgang hatte.

Von Resectionen des Handgelenks erwähnt Beck 2 Fälle. Einmal wurde dieselbe wegen Schussfractur des Radius und der Ulna mit Splitterung in das Handgelenk primär verrichtet. Der andere Fall bezieht sich auf eine secundäre Resection des Handgelenks, die in der Schweizer Ambulance in Lure gemacht wurde. Das Handgelenk war auf der Dorsalseite durch einen Granatsplitter eröffnet. Resection der Ulna und des Radius, sowie der ersten Reihe der Handwurzelknochen. Lange Zeit schwammige Granulationen. Verlauf fieberfrei.

In beiden Fällen trat Heilung ein.

Schinzinger[11]) hat auch über gute Resultate durch conservative Behandlung bei den Hand- und Fingerverletzungen berichtet.

Er führt 10 Fälle von Schussverletzungen der Finger an, die alle bei expectativer Behandlung gut geheilt waren; nur in 1 Falle wurde die Exarticulation des vierten Fingers der rechten Hand aus dem Metacarpophalangal-Gelenke mit Resection der Hälfte der betreffenden Metacarpalknochen ausgeführt. Die Heilung erfolgte sehr rasch.

Von 12 Fällen von Schussverletzungen der Haud heilten alle. Desgleichen 1 Fall von Verletzung des Handgelenks. In einem anderen ähnlichen Falle trat Heilung nach einer Amputation des Vorderarmes ein. Dieselbe wurde durch das brandige Aussehen der Wunde, stinkenden Eiter, starke Anschwellung des Armes, heftige Schüttelfröste und hohe Tem-

---

[11]) Schinzinger. Das Reservelazareth Schwetzingen im Kriege 1870 und 1871. Freiburg im Breisgau 1873.

peraturen (bis 42·6°) veranlasst. Abends nach der Operation sank die Temperatur sofort auf 38°. Die Amputationswunde heilte regelmässig und der Patient konnte 4 Wochen nach der Operation als geheilt entlassen werden.

Zur leichteren Uebersicht der eben besprochenen Fälle schliesse ich hier 3 Tabellen an, aus denen leicht ein Vergleich der Resultate der conservativen und der operativen Behandlung zu machen ist.

Tabelle I.

Schussverletzungen der Phalangen.

Namen der Autoren	Im Ganzen	Conservativ behandelt			Operativ behandelt			Im Ganzen			Bemerkungen
		Geheilt	Gestorben	Mortalitäts %	Geheilt	Gestorben	Mortalitäts %	Geheilt	Gestorben	Mortalitäts %	
Loeffler . .	45	32	1	3,1	12		0	44	1	2,2	Der 1. Todesfall ist durch linkseitige Pleuritis, unabhängig von der Verwundung.
Stromeyer .	80	56	1	1,8	23	·	0	79	1	1,2	Der Todesfall ist in dem Jahre 1848 beobachtet.
Maas	5	2	1	33,3	2		0	4	1	20,0	Todesfall durch Brustschuss und Oberschenkelschuss bedingt.
Amerikan. Bericht . .	84	20	·	0	64	·	0	84	·	0	
Graf	23	23	·	0	·	·	·	23	·	0	
Fischer . . .	17	11	·	0	6	·	0	17	·	0	
v. Fillenbaum	5	1	·	0	4		0	5	·	0	
Beck	45	23	·	0	21	1	4,5	44	1	2,2	1 Todesfall durch Pyämie.
Schinzinger .	10	9		0	1	·	0	10	·	0	
Summa . .	314	177	3	1,6	133	1	0,7	310	4	1,2	

Tabelle II.

Schussverletzungen der Metacarpalknochen.

Namen der Autoren	Im Ganzen	Conservativ behandelt			Operativ behandelt			Im Ganzen			Bemerkungen
		Geheilt	Gestorben	Mortalitäts %	Geheilt	Gestorben	Mortalitäts %	Geheilt	Gestorben	Mortalitäts %	
Loeffler . . .	34	28	3	9,8	2	1	33,3	31	4	11,9	4 Todesfälle sind von der Behandl. unabhängig: 1 Fall Pyämie, 1 Fall Trismus, 1 Fall Typhus, 1 Fall Septicämie.
Stromeyer .	17	17	·	0	·	·	·	17	·	0	
Maas	2	2	·	0		·	·	2	·	0	
Amerikan. Bericht . .	4	3	1	25,0	·	·	·	3	1	25,0	1 Todesfall durch Pyämie.
Billroth . . .	1	1	·	0	·	·	·	1	·	0	
Graf	16	16	·	0	·	·	·	16	·	0	
v. Fillenbaum	2	1	1	50,0	·	·	·	1	1	50,0	
Beck	45	41	1	4,7	3	·	0	44	1	2,2	1 Todesfall durch Pyämie.
Schinzinger .	12	12	·	0	·	·	·	12	·	0	
Summa . .	133	121	6	4,7	5	1	16,6	127	7	5,2	

Tabelle III.

Schussverletzungen des Handgelenks.

Namen der Autoren	Im Ganzen	Conservativ behandelt			Operativ behandelt			Im Ganzen			Bemerkungen
		Geheilt	Gestorben	Mortalitäts %	Geheilt	Gestorben	Mortalitäts %	Geheilt	Gestorben	Mortalitäts %	
Loeffler . . .	9	6	2	2,5	·	1	100%	6	3	33,3	3 Todesfälle sind folgende: 1 durch erschöpfende Eiterung, 2 durch Pyämie (davon 1 nach secundärer Amputation des Oberarms).
Stromeyer .	5	5	·	0	·	·	·	5	·	0	
Maas	2	·	·	·	·	2	100%	·	2	100%	Beide Todesfälle durch Erschöpfung (Septicämie).
Lücke	4	3	·	0	·	1	100%	3	1	25	Den Tod verursachte eine gleichzeitige Schussverletzung des Zwerchfells.
Amerikan. Bericht . .	3	·	1	100%	2	·	0	2	1	33,3	Der Tod durch Tetanus traumaticus.
Graf	5	4	·	0	1	·	0	5	·	0	
Fischer . . .	8	7	·	0	1	·	0	8	·	0	
Beck	32	25	·	0	3	4	57,1	28	4	12,5	Von den 7 operativ behandelten starben 3 an Pyämie und Septicämie und 1 an penetrirendem Brustschuss.
Schinzinger .	2	1	·	0	1	·	0	2	·	0	
Summa . .	70	51	3	5,5	8	8	50%	59	11	15,7	

Es ist selbstverständlich, dass bei der kleinen Gesammtzahl der Fälle diesen Tabellen kein eigentlicher statistischer Werth beizulegen ist, und kann man nicht aus denselben Schlüsse über die Therapie machen, noch weniger aus den Tabellen die Form für die Behandlung eines gegebenen Falles ablesen. — Wenn auch Stromeyer mit Recht sagt, dass es heissen solle: ohne Statistik keine Schriften über Militärchirurgie, und wenn man der Statistik auch nicht einen gewissen historischen Werth absprechen kann, indem sie die Culturzustände ihrer Zeit abspiegelt, so glaube ich doch, einen noch grösseren Werth auf die Casuistik legen zu können. Aus dieser letzten lassen sich Schlüsse über die Therapie in einzelnem Falle ziehen, Indicationen zu Operationen, zur Einleitung der conservirenden oder verstümmelnden Behandlungsmethode, zum Gebrauch gewisser Verbände u. s. w. stellen.

Deshalb habe ich es nicht unterlassen, in folgendem Capitel die lehrreichen und interessanten Fälle aus den Casuistiken anderer Autoren anzuführen.

VERGLEICH MEINER FÄLLE MIT ANDEREN IN DER CASUISTIK.

Ich wende mich nun zu meiner Casuistik und will die in derselben beschriebenen Fälle einer näheren Besprechung unterziehen, sowie die Heilungsresultate mit denen anderer Autoren vergleichen.

A. Weichtheilschüsse der Hand.

Es sind in der vorhergehenden Casuistik 12 Fälle von Schussverletzungen der Weichtheile der Hand verzeichnet, die alle gut geheilt sind. — Mit Ausnahme eines Falles (Nr. 4) waren es sämmtlich Canalschüsse. In ebengenanntem Falle war der Patient von einer matten Kugel in die Dorsalfläche der Hand getroffen zwischen den 1. und 2. Metacarpalknochen. Das Projectil wurde auf dem Verbandplatze aus der Volarfläche ausgeschnitten.

Fast alle Fälle verliefen ohne Complicationen und nur in 1 Falle (Nr. 10) entstand nachträglich ein Erysipelas phlegmonodes, welches aber bald, nach Spaltung eines sich auf dem Dorsum manus gebildeten Abscesses schwand. Dieser Fall betraf einen serbischen Soldaten, der die seiner Ansicht nach unbedeutende Fleischwunde vernachlässigt hatte und erst 14 Tage nach der Verwundung im Hospital erschien. Die Wunde war schmutzig und inficirt. — Solche Fälle sah man oft in Serbien, wo, in Folge des damals dort herrschen-

den Usus, die Verwundeten gleich nach der Verwundung nach Hause eilten, um von ihren Angehörigen gepflegt und behandelt zu werden. Es kostete viel Mühe, die Aversion dieser Leute gegen die Hospitäler und die Furcht derselben vor den Operationen zu überwinden. Sie wurden förmlich mit Gewalt in den Lazarethen festgehalten; von selbst kamen sie nur dann, wenn die Todesgefahr sie bedrohte — meistentheils zu spät. — So kam ein anderer Patient (Fall 9) ebenfalls erst dann in das Hospital, als sich eine oberflächliche Gangraen nach einer unbedeutenden Verletzung der Weichtheile des Daumens entwickelt hatte, am 5. Tage nach der Verwundung.

Glücklicher Weise verliefen diese beiden Fälle gut und leistete eine ausgiebige Incision in einem Falle und die antiseptische Behandlung in beiden Fällen gute Dienste.

Eitersenkungen und weit ausgebreitete Phlegmonen, zu welchen gerade die sehnen- und sehnenscheidenreichen Regionen der Hand so sehr neigen, habe ich bei den Weichtheilverletzungen nicht beobachtet, und glaube, dass man diese bei aufmerksamer und zweckmässiger Behandlung ganz verhüten kann. —

In einem Falle (Nr. 7) sah ich einen Weichtheilschuss, der die ganze Hohlhand einnahm, unter dem Schorfe heilen. Wenn wir bei solchem Wundverlauf auch fast keinen Eiter sehen, so können wir diese Heilung doch nicht, wie es Einige (Simon) thun, als eine per primam intentionem erfolgte bezeichnen, weil ja immer eine Eiterung, wenn auch eine unbedeutende stattfindet; sie ist nur hier durch den Schorf verdeckt, auch ist hier eine Abstossung des Mortificirten zu beobachten. Dass Fälle von Heilung unter dem Schorfe bei Weichtheilschüssen der Hände nicht selten sind, habe ich Gelegenheit gehabt, zu sehen. Dieses trat in solchen Fällen ein, wo durch die Verwundung kein bedeutender Substanzverlust hervorgerufen war und wo dieselben robuste und gesunde Individuen betrafen. Auch scheinen mir gute Lazarethverhältnisse hierbei eine nicht unbedeutende Rolle zu spielen.

Fischer[12]) erwähnt einen Fall von Heilung unter dem Schorfe bei einem Weichtheilschuss am Handgelenk. Der Schusscanal ging als Haarseilschuss an der Volarfläche dicht über dem Handgelenk und war $^1/_4$'' lang. Die Heilung ging unter dem Schorfe, ohne Eiterung, vor sich und konnte Patient am 12. Tage nach der Verwundung mit fast vernarbter Wunde evacuirt werden.

Was die Blutungen bei diesen Verwundungen anbetrifft, so waren sie nur in 2 Fällen (Fall 1 und 3) ziemlich bedeutend, konnten aber auch hier durch einfachen Compressionsverband gestillt werden. Nachblutungen habe ich bei den angeführten Fällen nicht beobachtet. Ebenso keinen Fall von septischer Infection, was vielleicht dem Umstande zuzuschreiben war, dass die Patienten in sehr gut ventilirten Räumen, Leinwand-Zelten, oder den in dem letzten Kriege mit gutem Erfolge benutzten Kirgisen-Kibitken, die ebenfalls eine reichliche Ventilation gestatteten, untergebracht waren. Diese Kibitken sind Zelte, wie die Nomadenvölker der kirgisischen Steppe dieselben als Wohnungen benutzen. Sie bestehen aus einem runden Holzgestell von Flechtwerk und werden mit grossen Filzdecken bedeckt. In einem jeden solchen Zelte können bequem 8 Schwerverwundete untergebracht werden. Die Ventilation geschieht, indem man die Seitenwand aufhebt oder das Dach lüftet, was durch eine sehr einfache Vorrichtung mittelst Stricke zu Stande gebracht wird. Sie sind leicht zu transportiren und lassen sich schnel aufschlagen und abnehmen. Auch als Isolirzelte für contagiöse Krankheiten haben sie sich im letzten Kriege gut bewährt.

Im Ganzen lässt es sich sagen, dass die Weichtheilschüsse der Hand und Finger eine gute Prognose haben und der Verlauf immer ein guter und ungestörter ist. Bei meine 12 Fällen ist in allen Heilung eingetreten.

---

[12]) l. c. pag. 37.

Fischer[13]) erwähnt 29 Fälle, die ebenfalls ohne Complicationen heilten. Davon betrafen 18 die Hand und 5 die Finger.

Stromeyer[14]) führt deren 32 an, sämmtliche mit gutem Erfolge.

Auch im Amerikanischen Bericht[15]) werden 9 geheilte Fälle von Weichtheilschüssen der Hand und Finger erwähnt.

Ebenso berichtet v. Fillenbaum[16]) über einen Streifschuss in der Hohlhand, bei welchem die furchenförmige Wunde sehr rasch heilte.

Anders verhält es sich jedoch mit der Heilung dieser Verletzungen, wenn dieselben mit Eitersenkungen, erschöpfenden langdauernden Eiterungen complicirt werden, oder dem Hospitalmiasma zum Opfer fallen.

So erwähnt Maas[17]) einen Fall, wo bei einer Schussverletzung der Weichtheile des Handtellers der Patient drei Wochen nach der Verwundung an Pyämie starb. Es war in diesem Fall noch eine zweite Weichtheilwunde im Oberschenkel vorhanden. Beide Verletzungen waren relativ leichte. Patient, der am 28. Juni verwundet wurde, bekam am 16. Juli einen heftigen Schüttelfrost, am 17. Juli deutliche Symptome der Endocarditis und am 18. Juli erlag er seinen Wunden.

Ferner finden wir bei Loeffler[18]) 2 Fälle notirt, wo, nach Verletzungen der Weichtheile der Hand, Tod durch Pyämie erfolgte.

Der eine Fall betrifft einen tiefen Weichtheilschuss in der Hohlhand. Die Kugel war tief in die Musculatur an der Volarseite des linken Daumen eingedrungen und wurde extrahirt. Luxation des Carpo-metacarpus-Gelenks. Eis und per-

---

[13]) l. c. pag. 136.
[14]) l. c. pag. 8 und 9.
[15]) l. c. pag. 69.
[16]) l. c. pag. 50.
[17]) l. c. pag. 18.
[18]) l. c. pag. 145 und 158.

manentes Wasserbad. Guter Verlauf bis zum 8. Tage. Die Eiterung wurde nun jauchig. Zugleich entstanden Eitersenkungen nach allen Richtungen, begleitet von typhusartigen Zufällen. 14 Tage nach der Verwundung erster Schüttelfrost, am folgenden Tag der zweite. Tod am nächstfolgenden Tage. Die Section ergab zerfallene Thromben in der Axillarvene und Eiterheerde in Lunge und Leber.

Der zweite citirte Fall betrifft einen Weichtheilschuss am Handrücken. Patient erhielt am 29. Juni einen Langbleischuss an der rechten Hand. Eingang in der Mitte der Dorsalseite des Handgelenks; Ausgang am Rande der Hautfalte zwischen Daumen und Zeigefinger. Das Geschoss hatte nur Weichtheile verletzt und nach seinem Austritte noch die Haut am Ulnarrande des Daumens gestreift. Am 3. Juli Morgens fand man den ganzen Schusscanal wurstförmig aufgetrieben, aus der Ausgangsöffnung ragte ein Blutpfropf hervor. Als man denselben entfernte, erfolgte eine heftige arterielle Blutung. Nach Compression der Brachialis wurde der Schusscanal gespalten und das blutende Gefäss — der ramus dorsalis der Art. radialis — in loco unterbunden. Eisbeutel. Der Blutverlust war gross. Am 15. Juli Schüttelfrost, der sich in den nächsten Tagen bei lebhaftem Fieber wiederholte. Pyämische Nachblutungen. Tod am 20. Juli. Bei der Section fanden sich grosse Lungen- und Leberabscesse.

In diesem Fall war die Pyämie, nach Loeffler, in Folge der wegen momentaner Ueberfüllung zweifelhaften Sanität des Lazarethes eingetreten.

B. Knochenschussverletzung der Phalangen.

Es kamen in Behandlung und sind in meiner Casuistik 28 Fälle von Knochenschussverletzungen der Phalangen angeführt und haben wir bei diesen Fällen keinen einzigen Todesfall zu beklagen gehabt. 19 Fälle wurden expectativ-

conservativ behandelt, wobei die Eingriffe sich auf einfache Knochensplitter-Extractionen beschränkten.

Bei 8 Fällen wurden Operationen gemacht, und zwar: 3 primäre Amputationen der Finger (Nr. 20, 21 und 24). Diese wurden bereits auf dem Verbandplatze gemacht. In einem dieser Fälle (Nr. 24) war der ganze Finger zerschmettert, in den beiden anderen war die erste Phalanx der Finger durch das Projectil stark zerschmettert und der Finger hing noch durch einen schmalen Hautfetzen mit der Hand zusammen. An eine conservative Behandlung konnte in diesen Fällen nicht gedacht werden.

Ausser den genannten Operationen wurden noch 5 secundäre gemacht, und zwar: 2 Exarticulationen der Finger, 2 Exartieulationen einzelner Phalangen und 1 Amputation des Fingers.

In 2 Fällen, bei welchen durch das Projectil zugleich das Interphalangalgelenk geöffnet war (Nr. 22 und 25) ging die Heilung bei expectativer Behandlung ohne weitere Complicationen vor sich. Die Wunden heilten rasch, in beiden Fällen jedoch mit Ankylose des betreffenden Gelenks. Im Falle Nr. 30 blieb das Gelenk bei ähnlicher Verletzung sogar beweglich. Allerdings war in diesem Falle das Gelenk nur leicht und von einer Seite geöffnet und es trat noch der Umstand hinzu, dass Patient durch unmittelbar nach der Verwundung angelegten Verband das Gelenk vor Luftzutritt geschützt hatte. Endlich aus dem Umstande, dass im Verlauf der Behandlung keine Sequester sich abgestossen hatten oder entfernt wurden, könnte man annehmen, dass es sich im vorliegenden Falle vielmehr um eine Infraction, als um eine vollständige Fractur des Knochens handelte.

Lange andauernde Eiterungen und Bildung von Eitergängen längs der Sehnen der Extensoren, sowie der Flexoren habe ich nur in einem Falle (Nr. 31) beobachtet, aber auch hier hatten die zeitig gemachten Incisionen, sowie die Anwendung der den venösen Rückfluss fördernden verticalen Suspension einen guten Erfolg gehabt.

Im Ganzen gehörten starke Eiterungen bei Fingerschusswunden zu seltenen Erscheinungen, was noch mehr als der zweckmässigen Behandlung den guten sanitären Verhältnissen der Krankenräume zuzuschreiben ist. Die Operationswunden heilten oft per primam intentionem.

Wie Grosses die conservative Behandlung in Fällen von Fingerschüssen leisten kann, sehen wir deutlich aus dem Fall 34, dessen Abbildung die Tafel II Fig. 3 bringt. Während eines der zahlreichen Bajonettangriffe auf Plewna wurde Patient von einer Kugel in die zum Angriff bereit gehaltene vorgestreckte linke Hand verwundet. Das grosse Projectil eines Snyder-Gewehrs drang durch das Metacarpophalangealgelenk des 5. Fingers, vom Dorsum her gehend in der Vola heraustretend. Die Wunde stellte einen Lochschuss im eigentlichen Sinne des Wortes dar. Man konnte durch dieselbe nicht nur leicht hindurchsehen, sondern auch bequem durch dieselbe den kleinen Finger durchstecken. Die conservative Behandlung, die hier eingeleitet wurde, wurde durch einige Intermittens-Anfälle, die in dieser Malaria-Gegend sehr häufig chirurgische Fälle complicirten, gestört. Durch grosse Chinindosen wurde das Fieber jedoch bald bekämpft, die Schüttelfröste schwanden, und die Temperatur, die eines Abends sogar auf 39·7° C. gestiegen war, sank wieder auf die normale Höhe. Die operativen Eingriffe beschränkten sich auf Entfernung aus der Wunde herausragender Sequester und des abgesprengten und zerschmetterten Köpfchens des 5. Metacarpalknochens. Die Wunden heilten rasch. Das Resultat der Heilung war ein günstiges. Der Finger hatte sich zwar um 1·3 Cmt. verkürzt, war aber brauchbar, da sich an der Stelle des zerstörten Gelenks eine Pseudarthrose gebildet hatte. Eine kleine Axendrehung um seine Längsaxe, die der Finger in Folge ungleicher Narbencontraction erhalten hatte, hatte keine nachtheiligen Folgen für die Arbeitsfähigkeit desselben.

Aehnliche Fälle, wo die conservative Behandlung von glänzendem Erfolge gekrönt war, finden wir auch bei anderen

Autoren. Besonders möchte ich hier 2 Fälle erwähnen, die Fischer[19]) in seiner Casuistik anführt.

Der erste Fall betrifft einen Soldaten, der am 16. August vor Metz durch eine Chassepot-Kugel verwundet wurde. „Lorgnetten-Schuss" durch das 2. Glied des linken Zeigefingers. Man konnte durch das Loch im Finger hindurchsehen.

27. August. Allgemeinbefinden gut. Wunde gut granulirend. — 13. September. Finger ist bereits vernarbt.

Beim zweiten Fall handelte es sich ebenfalls um eine Schussverletzung durch Chassepot am 16. August. Zerreissung des 2. Gliedes des rechten Ringfingers, Mittelfingers und Abreissung des kleinen Fingers derselben Hand. Die Knochen sind vollständig zerschmettert. Die Finger hängen noch an einer kleinen Hautbrücke an der Radialfläche.

An der linken Hand sind die Weichtheile verletzt, und zwar am Zeige- und 3. Finger, und 4. Finger der Radialseite. Conservative Behandlung mit Dorsal- und Volar-Schienen. 3. September. Die Wunden haben sich vollständig gereinigt. Die zerschmetterten Knochen beginnen sich zu vereinigen. Tägliche Bäder. — 15. September. Die Geschwulst der Hand hat fast ganz nachgelassen. Allgemeinbefinden vortrefflich. — 24. September. Evacuirt. Finger sind vollständig verheilt. Die Beweglichkeit findet sich in denselben allmälig wieder ein.

Schliesslich will ich hier noch 2 in diese Reihe gehörige Fälle von Schussverletzungen der Fingerknochen anführen, die Herr Stabsarzt v. Kranz (in Freiburg in Baden) die Freundlichkeit hatte mir mitzutheilen, und die ebenfalls als Beweise der Zweckmässigkeit der bei diesen Fällen einzuleitenden conservativen Behandlung dienen können. Ich lasse diese Fälle hier folgen.

Fall 1. Mathias Lindner, Musketier der 7. Compagnie des 5. Badischen Infanterie-Regiments Nr. 113, erlitt am 21. April eine Schussfractur des 2. Gliedes des rechten Mittelfingers und einen Streifschuss der Dorsalfläche des 3. Gliedes

[19]) l. c. pag. 146

des rechten Zeigefingers. Die Kugel war in der Mitte der Volarseite der 2. Phalanx des rechten Mittelfingers eingetreten und in der Mitte der Dorsalseite, nur sehr wenig zur Radialseite hindrängend, mit Fractur des Knochens und Zerreissung der Sehne des tiefen Fingerbeugers ausgetreten, und hat den Fingernagel des rechten Zeigefingers und die obere Fläche der 3. Zeigefingerphalanx weggerissen.

Die Behandlung war eine streng conservative und hatte zum Resultat, dass am 12. Juni die Heilung beendet war. Der Befund an diesem Tage ist folgender: die 2. Phalanx des rechten Mittelfingers ist noch etwas verdickt; die Wunden sind vollständig vernarbt; der Bruch ist fast consolidirt; die Beweglichkeit in allen Gelenken ist erhalten und ergiebig.

Fall 2. Theodor Meier, Recrut von der 6. Compagnie des 5. Badischen Infanterie-Regiments Nr. 113 wurde am 11. Jänner 1880 von einer Kugel in die rechte Hand verwundet. Richtung des Schusscanals ist von der Volarfläche der 1. Phalanx des rechten Zeigefingers von der Radialseite der Basis zur Ulnarseite des Kopfendes derselben und erstreckt sich von hier aus auch auf die Dorsalseite der 1. Phalanx. Weichtheile im hohen Grade zerrissen und zerfetzt. Ränder der Wunde uneben, fetzig. Die Sehne des Flexor digit. commun. prof. liegt in der Wunde. Die 1. Phalanx des rechten Zeigefingers ist fracturirt. Der Zeigefinger lässt sich ausser-gewöhnlich radialwärts bewegen. Das Gelenk ist eröffnet. Einfacher Verband mit 3 Percent Carbol-Jute. — Am 22. Jänner hat sich die necrotisch gewordene Sehne abgelöst. Es werden dem Köpfchen der 1. Phalanx angehörige Knochensplitter extrahirt. — Der Wundverlauf ist durchgehend ein guter, ohne Complicationen gewesen und ist am 2. März die Wunde fast ganz geheilt.

Aus der Betrachtung dieser Fälle ergibt sich, dass bei conservativer Behandlung und Anwendung des antiseptischen Verbandes Schussverletzungen der Fingerknochen und Gelenke stets eine gute Prognose in Betreff der Heilungsresultate haben und die Mortalität bei denselben gleich Null ist. Wenn

wir jedoch auf der vergleichenden Tabelle I bei diesen Schussverletzungen in den Casuistiken von Loeffler, Stromeyer, Maas und Beck Todesfälle verzeichnet finden, so können wir dieselben in diesen Fällen keineswegs als directe Folgen dieser Verletzungen, noch weniger als die dieser oder jener Behandlungsmethode ansehen. In allen angeführten Fällen war der tödtliche Ausgang durch gleichzeitige andere Verwundungen oder durch die durch die äusseren Lazarethverhältnisse bedingten Infectionskrankheiten hervorgerufen.

C. Schussverletzungen der Metacarpalknochen.

Im Ganzen sind in meiner Casuistik 55 Fälle von Schussverletzungen der Metacarpalknochen angeführt. Von diesen 55 Patienten habe ich aber nur 33 so weit beobachten können, um mit Sicherheit das Schlussresultat der Behandlung voraussagen zu können. — Von den übrigen Patienten habe ich 6 (Nr. 46, 53, 59, 68, 69 und 70) nur auf dem Verbandplatze gesehen und später in den Hospitälern nicht wieder gefunden, 1 (Nr. 50) wurde während meiner Abwesenheit ohne mein Wissen in ein anderes Hospital evacuirt, und zwar mit einer langandauernden Phlegmone und starker Jauchung, so dass ich ihm bereits eine Amputation vorgeschlagen hatte. Diese 7 Fälle, sowie 15 andere, von Dr. Maximowitsch mir mitgetheilte (Fall 74 bis Fall 88), habe ich später nicht mehr wiedergesehen. — Der Grund, weshalb ich diese Fälle in meine Casuistik mit aufgenommen habe, ist der, die verschiedenen Richtungen der Kugel und die dadurch hervorgerufenen Verletzungen der Metacarpalknochen zu zeigen, da ich oft eine und dieselbe Verletzung bei ganz verschiedenen Richtungen des Schusscanals gesehen habe. Es hängt wohl von den verschiedenen Stellungen ab, welche die Hand während der Verwundung einnahm. — Hierin sehen wir einen neuen Beweis dafür, dass es nicht richtig ist, wie es bei gerichtlicher Begutachtung einer Schussverletzung sehr

oft geschieht, aus der Verletzung des betreffenden Knochens einen Schluss auf die Richtung des Schusses und die Stellung des Gegners zu machen.

Von den 33 oben genannten Patienten sind 32 conservativ-expectativ behandelt worden. Nur in 1 Falle (Nr. 92) wurde eine Operation gemacht. Es handelte sich hier um eine Granatverletzung, wobei das Sprengstück den 4. Finger der linken Hand zerschmetterte, das Metacarpophalangeal-Gelenk desselben eröffnete und den 5. Finger gequetscht hatte. Es wurde eine secundäre Exarticulation des 4. Fingers gemacht, die sehr gut heilte. — Bei demselben Patienten fand sich auch noch gleichzeitig eine Schussfractur des 3. Metacarpus-Knochen der rechten Hand durch eine Kugel. Die Verletzung heilte ebenfalls bei conservativer Behandlung ohne Complicationen.

Bei den 32 conservativ behandelten Fällen haben wir 2 Todesfälle zu verzeichnen. In einem dieser Fälle (Nr. 48) handelte es sich zugleich um eine Schussverletzung des Kniegelenks, die als Todesursache anzusehen ist. Während die Anfangs gangränöse Wunde der Hand sich allmälig zu reinigen anfing, entwickelte sich am 2. Tage nach der Verwundung im verletzten Knie eine eitrige Gonitis. Es traten wiederholt Schüttelfröste ein und Patient erlag der Pyämie am 17. Tage nach der Verwundung.

Das Sectionsprotokoll lautete folgendermassen: Leiche abgemagert, Starre noch nicht vorhanden. Bei Eröffnung der Brusthöhle collabirt die rechte Lunge fast gar nicht, die linke fast vollständig. Herz etwas nach links dislocirt. Herzbeutel leer. Aus den durchschnittenen Gefässen ergiesst sich etwa 250 Gr. flüssigen mit einigen Gerinnseln untermischten Blutes. Herz mürbe, im Herzen selbst ausser einer geringen Verdickung der Valvula tricuspidalis nichts Besonderes. — Linke Lunge ist mit der Pleura und dem Zwerchfell durch schwache, leicht trennbare Adhäsionen verwachsen. Pleurahöhle leer. Die Lunge ist von gewöhnlichem Volum, ziemlich blutleer, emphysematös; durchweg lufthaltig. Im

oberen Lappen ein erbsengrosser Abseess mit käsigem Inhalt. Der Abseess liegt ungefähr 1″ vom emphysematös geschwellten Rande entfernt. Bronchialschleimhaut ist mit zähem, fadenziehendem Schleim bedeckt; Bronchien sind erweitert. — Rechte Lunge ist gleichfalls in ganzer Ausdehnung verwachsen; Adhäsionen fester, vom Zwerchfell kaum trennbar. Der obere Lappen blutleer, emphysematös, der mittlere Lappen ebenso. Im unteren Lappen ein ganz oberflächlicher erbsengrosser Abseess, gefüllt mit flüssigem Eiter, sonst derselbe Befund. — Leber mit dem Zwerchfell fest verwachsen, Parenchym brüchig, zerfällt beim Herausnehmen; im Uebrigen voluminös, blutreich, Lappenzeichnung undeutlich; Kapsel ist verdickt. Gallenblase stark ausgedehnt, enthält circa 60 Gr. hellgrüne, dünnflüssige Galle. — Milz in geringem Grade vergrössert, Kapsel verdickt; Parenchym weich, aber nicht zerreissbar. Malp Corp. deutlich. Einzelne Stellen parenchymatös geschwellt. — Nieren blutleer, Kapsel leicht trennbar. Nierenbeckenschleimhaut blass. Nach Eröffnung des Kniegelenks mit dem Resectionsschnitt entleert sich aus demselben dichter gelbgrüner Eiter in grosser Menge. Bei Durchschneidung der Muskeln des Oberschenkels findet sich im M. vastus ein fast Hühnerei-grosser Abseess, ein zweiter noch grösserer mit den obigen durch einen schmalen Gang communicirender Gänseei-grosser Abseess, der nach unten mit dem unter dem Quadriceps liegenden Schleimbeutel zu communiciren scheint.

In diesem Fall ist es aus der Section ersichtlich, dass nicht die Verletzung der Metacarpalknochen den Tod verursachte. Wir finden aber in der Literatur Fälle, in welchen nach Schussverletzungen der Metacarpalknochen Pyämie eintrat.

v. Fillenbaum[20]) berichtet über einen solchen Fall, in welchem Patient, ein Liniensoldat, am 22. Mai mit einer Kugel verwundet wurde. Letztere hatte die linke Hand durchbohrt, den dritten und vierten Metacarpus gesplittert. Die

[20]) l. c. pag. 49.

Eintrittsöffnung war am Ulnarrande des 4. Metacarpus in der Palma, die Austrittsöffnung an der Dorsalseite des 3. Metacarpophalangealgelenkes; die Eiterung profus, der Kranke appetitlos, heftig fiebernd; einzelne Splitter wurden extrahirt, die Hand auf eine Hohlschiene gelagert; am 18. ein Schüttelfrost, der sich in den nächsten Tagen mehrmals wiederholte; der Kranke ward intensiv ikterisch und erlag am 23. Juni. — Die Section ergab: Leberabscesse, Lungen- und Milzinfarcte; der 3. und 4. Metacarpus splittrig gebrochen.

Einen ähnlichen Fall finden wir auch in dem Americanischen Bericht[21]), wobei Patient in Folge von Schussfractur der Metacarpalknochen am 15. Tage nach der Verwundung der Pyämie erlag.

Auch Beck[22]) hat von 45 Fällen von Fracturen der Mittelhand 1 Patienten an Pyämie verloren.

Einen Fall, bei welchem in Folge ähnlicher Verletzung die Septicaemie als Todesursache war, finden wir bei Loeffler[23]) verzeichnet. Patient wurde den 29. Juni verwundet. Das Geschoss hatte streifend die Gelenke zwischen dem 2. und 3. Mittelhandknochen der linken Hand und den betreffenden Fingern eröffnet und die Gelenkenden jener Knochen angesplittert. Anfangs Eis; später Kataplasmen, permanentes Wasserbad. Wundsecret sehr stinkend. Am 16. Juli wurde ein Eiterdepôt an der äusseren Seite des Handgelenks eröffnet; in den nächsten Tagen weitere Incision an der inneren Seite und am Handrücken. Dabei tägliche Frostanfälle, welche dem Chinin nicht weichen. Am 21. Juli hat die eitrige Infiltration die Mitte des Unterarmes erreicht. Das Sinken der Kräfte erheischt einen entscheidenden Eingriff. Der Unterarm wird deshalb im oberen Dritttheil mittelst Lappenschnitt amputirt, wobei der Blutverlust sehr gering bleibt. Am 24. Juli wird die Operationswunde missfarbig; nirgends ist die durch Nähte

---

[21]) l. c. pag. 221.
[22]) l. c. pag. 672.
[23]) l. c. pag. 215.

versuchte prima intentio gelungen. Dünnes graues Secret. Nach mehrtägiger Pause kehrt am 25. Juli ein Frostanfall wieder, dem schnell Delirium und Tod folgen. Bei der Section zeigt sich, dass der brandige Zerfall der Gewebe bis zur Schulter reicht. Die inneren Organe bis auf grosse Anämie normal.

Ausgebreitete Phlegmonen und Eitersenkungen, wie sie im vorhergehenden Falle vorgekommen sind, kamen nur in 2 in meiner Casuistik notirten Fällen zur Beobachtung. In beiden Fällen trat heftiges Fieber mit lange anhaltender hoher Temperatur und Schüttelfrösten ein. Ausgiebige Incisionen, Drainage und Ausspülen der Wundcanäle leisteten hier gute Dienste. Die Eiterungen wurden unterhalten durch kleine in der Wunde steckende Sequester oder Bleistücke. Nach ihrer Entfernung, was meist im späteren Verlauf der Behandlung geschah, schwanden diese Erscheinungen allmälig. Es trat auch zugleich eine merkliche Verminderung der Infiltration und der Schwellung der Umgebung der Wunde und oft des ganzen Gliedes ein. Dieses wurde noch durch die verticale Suspension unterstützt. So trat im Falle Nr. 51 eine merkliche Besserung ein, sobald aus der Wunde mit einigen Sequestern auch ein Stückchen Blei extrahirt wurde, welches bis dahin unbemerkt war. Im anderen Falle (Nr. 50) dauerte trotz der angewandten Cautelen die profuse Eiterung immer fort. Leider blieb mir der Ausgang dieses Falles unbekannt, da während meiner Abwesenheit Patient evacuirt wurde. In anderen 2 Fällen (Nr. 41 und 60) wurde eine phlegmonöse Entzündung mit starker Eiterung dadurch hervorgerufen, dass auf dem ersten Verbandplatz die Schussöffnungen mit in Liquor Ferri sesquichlorati getauchte Tampons aus Charpie oder Watte verstopft waren, was die Blutstillung bewirken sollte. Wenn auch dieser Zweck einigermassen dadurch erreicht wurde, so sind doch die Gefahren dieser primitiven Blutstillungsmethode so grosse, dass man nicht genug davor warnen kann. Uebrigens werde ich im folgenden Abschnitt noch auf diesen Gegenstand zurückkommen.

Starke Blutungen, die einen operativen Eingriff erforderten, habe ich nicht beobachtet. In keinem Fall war der Arcus volaris verletzt und zur Stillung der kleinen Blutungen aus kleineren Aesten genügte es stets eines einfachen Compressionsverbandes. Selbst bei Verletzung der Metacarpalknochen mit Sprengstücken von Granaten, wie ich deren 3 Fälle (Nr. 90, 92 und 95) in meiner Casuistik besitze, kamen keine gefahrdrohenden Blutungen vor, und nur in 1 Falle (92) musste nachträglich ein kleiner Zweig der Art. radialis in Folge einer am 4. Tage nach der Operation (Exarticulation des 4. Fingers) sich eingestellten arteriellen Blutung unterbunden werden.

Auch bei anderen Autoren sind starke Blutungen aus den Gefässbögen der Hohlhand nach Schusswunden, wie wir sie z. B. bei Stich- oder Schnittwunden der Hand sehen, sehr selten beobachtet.

Loeffler[24]) berichtet über 2 Fälle von arteriellen Blutungen bei Schussverletzungen der Mittelhand. Beide Fälle sind in Folge verschiedener operativer Eingriffe behufs der Blutstillung sehr interessant und lehrreich, weshalb ich sie hier erwähne. In einem Falle handelte es sich um einen Kartätschenschuss durch die linke Hand. Das Geschoss war circa 1″ unter dem Handgelenk von der Dorsal- nach der Volarseite durchgedrungen und hatte die Basis der 3 mittleren Mittelhandknochen und die angrenzenden Knochen der Handwurzel zertrümmert.

Das Handgelenk war unverletzt. Der Verlauf gestaltete sich — anfänglich unter Eis, später im Wasserbade — sehr günstig. Am 12. Februar, am 10. Tage nach der Verwundung, wurden einige Knochenfragmente von der Dorsalöffnung aus extrahirt. Am 15. Februar musste eine fluctuirende Stelle am 5. Mittelhandknochen incidirt werden. Die Wunde füllte sich gut mit Granulationen. Am 28. Februar plötzlich heftige arterielle Blutung an der Volarwunde, welche nur mit Mühe

[24]) l. c. pag. 213 und 214.

durch Compression gestillt wird. Sie kehrte auch in den nächsten Tagen mehrmals wieder. Am 5. März wurde deshalb der Unterarm in der Mitte amputirt. Die Ausheilung der Operationswunde erfolgte ungestört; völlige Vernarbung erst im Juni nach Ablösung einiger Sequester.

Während in diesem Falle, um das Leben zu erhalten, die Hand geopfert wurde, wurde im zweiten Falle dasselbe Resultat durch einfache Unterbindung erreicht. Patient wurde am 11. April vor Düppel verwundet. Die Kugel hat die rechte Hand in querer Richtung von der Basis des 1. Mittelhandknochens nach dem Ballen des kleinen Fingers durchsetzt und dabei das Os multangulum majus und minus und den 3. Mittelhandknochen fracturirt. Beständiges Blutsickern aus beiden Schussöffnungen. Auf Digitalcompression der A. radialis und ulnaris steht die Blutung, jedoch nur für die Dauer der Compression. Die Application des Eisbeutels bleibt ohne Erfolg. Bedeutende Infiltration der Hand. Am 12. April Unterbindung der A. radialis und ulnaris dicht über dem Handgelenk. Das Glied wird frei und erhöht gelagert, später in einer Drahtrinne. Die Blutung ist nicht wiedergekehrt. Am 20. April lösten sich die Unterbindungsfäden. Der weitere Verlauf des Heilungsprocesses blieb ungestört. — In diesem Falle war der Erfolg noch dadurch begünstigt, dass die Heilung eine primäre war und die Gefässe an der Verletzungsstelle noch nicht erweitert waren, sowie das Blut seine Plasticität noch nicht durch längere Eiterung vermindert hatte.

Der zweite in meiner Casuistik verzeichnete Todesfall war in Folge des Wundstarrkrampfes (Fall Nr. 45). Der betreffende Patient erhielt am 18. Juli vor Plewna einen Schuss durch das Metacarpophalangeal-Gelenk des 4. Fingers, wobei sowohl die 1. Phalanx des 4. Fingers, als auch das Capitulum ossis metacarpi IV. zerschmettert waren. Bei rein aussehender Wunde und scheinbar gutem Verlauf derselben trat am 27. Juli am Morgen Trismus und Tetanus auf, der den ganzen Tag andauerte und nur während der Chloroformnarcose des Patienten Pausen machte. Da die sämmtlichen

Fälle von Tetanus traumaticus, die wir bis dahin in den Hospitälern sahen, trotz aller verschiedensten angewandten Mittel lethal endigten, wollten wir an diesem Falle die von Nussbaum vorgeschlagene Nervendehnung anwenden und wurde dieselbe am 28. Juli von Dr. Miram ausgeführt. Die Operation hatte aber nicht den gewünschten Erfolg und Patient starb am folgenden Tag. — Die Nervenscheide war ziemlich stark injicirt und man bemerkte an ihr zahlreiche rothe Blutpunkte — eine traumatische Neuritis ascendens, deren Folge der Tetanus war.

Eine Analogie dieses Falles findet sich bei Loeffler[25]). Patient erhielt am 18. April eine Kugel, welche die Verbindung des 4. und 5. Mittelhandknochens mit dem Carpus der rechten Hand von der Dorsal- nach der Volarseite durchschlug, die Basis jener beiden Knochen und das Os hamatum zertrümmerte. Bei einfacher Lagerung unter der Eisblase blieb die entzündliche Reaction sehr gering. Eine besondere Schmerzhaftigkeit bestand nicht. Die Eiterung entwickelte sich durchaus normal. Am 2. Mai Abends stellten sich die Symptome des Trismus ein, denen schon am folgenden Tage tetanische Anfälle folgten. Anaesthesie im Endgebiete des N. ulnaris liess auf eine Läsion dieser Nerven schliessen. Man versuchte deshalb, durch die Durchschneidung seines Stammes in der Rinne am Cond. intern. Humeri einzugreifen. Die Neurotomie blieb wirkungslos. Subcutane Injectionen von Morphium wirkten mildernd auf die Anfälle. Aber schon am 8. Mai erfolgte der Tod während einer solchen. — Bei der Section fand man am Nervenstamm ausser einer Hyperämie der Gefässe keine krankhaften Veränderungen.

Fischer[26]) berichtet über einen Fall, bei welchem nach Zerschmetterung der Hand eine primäre Amputation des Vorderarms gemacht wurde. Am 18. Tage nach der Verwundung trat leichter Trismus ein, der 3 Tage andauerte

[25]) l. c. pag. 213.

[26]) l. c. pag. 60.

und durch grosse Dosen Chloralhydrat schnell beseitigt wurde. Patient erholte sich rasch.

Die übrigen 30 Fälle, die in meiner Casuistik angeführt sind, wurden alle conservativ-expectativ behandelt und hatten einen guten Ausgang, und es ist überhaupt bei den Schussverletzungen der Metacarpalknochen zu empfehlen, sich möglichst vor den operativen Eingriffen zu hüten. Dass hierbei die expectative Methode günstige Resultate erzielt, überzeugt uns ein Blick auf die auf Seite 59 befindliche vergleichende Tabelle II.

Zum Schlusse des Abschnittes wollen wir noch einen Blick auf die hierher bezüglichen lithographirten Tafeln werfen. — Wir sehen auf der Tafel I, Fig. 1 und 2 die charakteristische auffallend kleine Eingangsöffnung und die grosse Ausgangsöffnung, worüber ich schon im Capitel über die Projectile näher gesprochen habe.

Die Abbildungen Taf. III, Fig. 6 und Taf. IV, Fig. 7 repräsentiren einen Fall, bei welchem die erschlaffte matte Kugel am Dorsum eindringend und 3 Metacarpalknochen fracturirend nur noch so viel Kraft besass, dass sie an der Vola keine eigentliche Ausgangsöffnung, aber nur einen Hautriss verursachte, indem sie gleichsam in einem Spalt stecken blieb.

Die Figuren 8 (Taf. IV) und 9 (Taf. V) stellen einen Fall vor, in welchem die Kugel von der Vola zum Dorsum in der Richtung der Längsaxe der Hand verlief und unter einem spitzen Winkel zu derselben. Die Ausgangsöffnung, welche die Kugel auf der stark gespannten Haut machte, erinnert an die Schnittwunden ähnlichen Formen, denen ich auch pag. 12 Erwähnung gethan habe.

D. Schussverletzungen des Handgelenks.

Bevor ich zur Besprechung der in diesem Abschnitt meiner Casuistik rubricirten Fälle übergehe, darf ich nicht unerwähnt lassen, dass ich, wie es überhaupt bei Bespre-

chungen der Schussverletzungen des Handgelenks und der Resultate deren Behandlung geboten ist, unter dem Ausdruck „Handgelenk“ nicht nur das in rein anatomischem Sinne anfgefasste Radiocarpalgelenk bezeichne, sondern zu demselben auch die untere Epiphyse der Ulna, die zweite Reihe der Carpalknochen, das Radioulnar-, das Intercarpal- und das Carpometacarpalgelenk hinzu rechne. Alle diese Gelenke stehen ja in einem so grossen Abhängigkeitsverhältniss zu einander, dass die Erkrankungen des einen leicht die des andern zur Folge haben. Sie alle zusammen vermitteln die Handbewegungen und diese Zusammengehörigkeit der Function berechtigt uns auch schon zu dieser Annahme.

Von den in meiner Casuistik angeführten 12 Fällen der Schussverletzungen des Handgelenks waren in 3 Fällen (Nr. 101, 103 und 106) die kleinen Carpalknochen verletzt, in 1 Fall (Nr. 105) war zugleich mit der Verletzung dieser Knochen auch eine Fractur des unteren Endes der Ulna verbunden, im 1. Falle (Nr. 99) erstreckte sich die Verletzung auf die unteren Enden der beiden Vorderarmknochen, die Carpalknochen und die Basen der Metacarpalknochen, in anderen 3 Fällen (Nr. 98, 100 und 107) waren die Carpalknochen und die Epiphysen der beiden Vorderarmknochen verletzt, und endlich je 1 Fall, bei welchem die Carpalknochen und die Metacarpalknochen (Nr. 96), die Knochen des Carpus, Metacarpus und das untere Ende des Radius (Nr. 102), die Carpalknochen und das untere Ende des Radius (Nr. 104), und das untere Ende des Radius bei vollkommener Intaktheit der kleinen Carpalknochen (Nr. 97) verletzt waren.

Von diesen 12 Fällen wurden 8 conservativ-expectativ behandelt, 4 Fälle dagegen operativ, und zwar in 2 Fällen (Nr. 96 und 99) wurde eine secundäre Amputation des Vorderarms gemacht, in 1 Fall eine primäre Resection auf dem Verbandplatz (Nr. 97), und in 1 Falle eine secundäre Resection im Hospital (Nr. 98). Alle operirten Patienten genasen.

Von den 8 conservativ Behandelten wurden in 1 Fall (Nr. 100) nur nach Erweiterung der Schussöffnungen die abgesprengten frei liegenden Stücke der Epiphysen der Vorderarmknochen entfernt; desgleichen wurden die necrotischen Knochensplitter in Fall 102 und 103 extrahirt. Alle diese Eingriffe geschahen im Laufe der Behandlung secundär. — Es trat Heilung in 4 Fällen ein (Nr. 100, 101, 102 und 103), von den Fällen 104, 105 und 107 ist das Resultat unbekannt.

Ein Fall von den conservativ Behandelten endigte lethal. Der betreffende Patient (Fall Nr. 106), ein türkischer Soldat, hatte in Folge einer Granatverletzung die Knochen des Handgelenks zersplittert. Erst mehrere Tage nach der Verletzung kam Patient in mein Hospital in Plewna. Ich fand das Gelenk mit Jauche erfüllt, Phlegmone des Vorderarms und starke Senkungen mit Fistelgängen. Ich spaltete dieselben und drainirte die Wunde. Am folgenden Tage stellten sich Schüttelfröste ein, die sich noch am nächsten Tage wiederholten, an welchem Patient starb. Auf eine Amputation, die ich dem Patienten anfangs vorgeschlagen hatte, und die wegen starker Verjauchung der Weichtheile des Vorderarms am Oberarm ausgeführt werden musste, gab Patient keine Einwilligung.

Eine lange andauernde Phlegmone des Vorderarms kam auch noch in 2 Fällen zur Beobachtung. In einem dieser Fälle (Nr. 99) war sie noch durch arterielle Blutung complicirt. Da die Phlegmone hier stets grösser wurde, so wurde eine Amputation des Vorderarms gemacht, die gut heilte.

In einem der Fälle (Nr. 101) war diese phlegmonöse Schwellung, wie in einigen oben besprochenen Fällen, durch die Verstopfung der Wundöffnungen mit in Liquor Ferri sesquichlorati getränkter Watte hervorgerufen.

Eine ähnliche Phlegmone mit starker Jauchung wurde bedingt in 1 Falle (Nr. 96) durch die in der Wunde steckende Kugel. Patient fieberte sehr stark, so dass am Abend des 19. Tages nach der Verwundung die Temperatur 40,0° C. erreicht hatte. Bei der am folgenden Tage gemachten Incision entleerten sich circa 500 Gr. übelriechender Eiter mit

Blutgerinnseln. Die Temperatur sank. Die Eiterung dauerte immer fort und war eine ziemlich profuse. Es war beschlossen, die Resection zu machen. Bei der Ausführung derselben erwies es sich aber, dass die Knochenverletzungen, so wie das jauchige Infiltrat so ausgedehnt waren, dass nur an eine Amputation gedacht werden konnte. Dieselbe wurde auch mit gutem Erfolge ausgeführt.

Ueber einen ähnlichen Fall berichtet Schinzinger[27]). Patient erhielt am 6. August eine Schussfractur der linken Hand mit Splitterung der Metacarpalknochen. Der Schuss fiel aus nächster Nähe, ferner Weichtheilschuss des linken Oberarms; Kugel extrahirt; endlich Schädelschuss mit Splitterung der äusseren Lamelle; Heilung in 3 Wochen ohne Exfoliation des Knochens. — 12. August. Die Hand ist sehr geschwollen, auf der Dorsalseite eine grosse, gerissene, missfarbig, theilweise brandig aussehende Wunde mit stark aufgeworfenen Rändern, Eiter stinkend. Die Anschwellung erstreckt sich auf den Oberarm. — 17. August Abends: Heftiger Schüttelfrost; Temperatur 42·6! — Am 18. August: 2 Gr. Chinin; Abends Temperatur 41·4. — Am 19. August wurde die Amputation des Vorderarms gemacht und Abends schon sank die Temperatur auf 38°. — Amputationswunde heilt ganz regelmässig.

Die Amputation war in diesen beiden Fällen die lebensrettende Operation, und solche Fälle sind es, in denen man nicht an die conservative Behandlung mehr denken kann, mit der sonst bei Schussfracturen des Handgelenks vortreffliche Resultate erzielt werden. So berichtet Fischer[28]) über einen Fall, in welchem der vor Belfort verwundete Patient erst nach einiger Zeit in seine Behandlung kam. Die Kugel war über den Proc. styloideus ulnae der linken Hand eingetreten, hatte in ihrem Verlaufe das Handgelenk eröffnet, den 3. und 2. Metacarpalknochen zertrümmert und war über

[27]) l. c. pag. 66.
[28]) l. c. pag. 156.

dem Metacarpophalangeal-Gelenk des Index ausgetreten. Die Hand war enorm geschwollen, die Haut lebhaft geröthet, starke Schmerzen bestanden. Es wurden daher mehrere Incisionen, verbunden mit einer Extraction vieler kleiner Splitter vom 2. und 3. Metacarpalknochen gemacht, darauf warme Umschläge applicirt. Patient fieberte vom Anfang an sehr lebhaft, bald traten unregelmässige Schüttelfröste, leichte icterische Färbung, verbunden mit gastrischnervösen Erscheinungen und tiefem Verfall der Kräfte auf. Diese schweren und äusserst bedrohlichen Störungen des Allgemeinbefindens dauerten über 14 Tage, inzwischen entwickelte sich an der Hand eine tiefe Phlegmone, welche sich schnell über den Unterarm erstreckte. Mehrere Abscesse mussten theils in der Vola manus, theils am Unterarm eröffnet werden. Danach besserte sich das Localleiden, die phlegmonösen Processe standen still und allmälig schwanden dann auch die Störungen des Allgemeinbefindens. Die Heilung verlief indessen sehr träge. Das Handgelenk ist ankylotisch geworden, die Finger wenig beweglich. Das Glied noch unförmlich und wenig brauchbar.

Trotz aller ungünstigen Complicationen wurde indessen hier noch Heilung erzielt; immerhin sind solche relativ günstige Ausgänge sehr selten. Die Amputatio antibrachii verspricht hier, wenn auch mit Verlust des Gliedes — eher die Erhaltung des Lebens.

Weniger günstig verliefen 2 hierher gehörige Fälle, über welche Maas[29]) berichtet. In einem Falle war eine ausgedehnte Zerschmetterung des Handgelenks und der Mittelhand. Schüttelfrost. Aus der Wunde wurden nebst Knochensplittern ein Zündspiegel extrahirt. Es wurde die Amputatio antibrachii gemacht, worauf sich der Frost nicht wiederholte. — Es bestand jedoch dauernd Diarrhoe. — Als die Wunde beinahe geheilt war, traten wiederholt Horripulationen mit

[29]) l. c. pag. 38.

folgenden profusen Schweissen ein. Patient wurde ieteriseh und starb 1 Monat nach der Operation.

Im zweiten Falle, der einen sehwäehliehen Mann betraf, war eine ausgedehnte Zertrümmerung dureh einen Sehuss, der etwa an der Grenze der Mittelhand und des Handgelenks von der Dorsal- naeh der Volarseite eingedrungen war. Sehr heftige Naehblutungen wurden 2 Mal dureh Tamponade gestillt; es wurde die Amputation des Vorderarms gemaeht. Die Wunde heilte nicht per primam intentionem; Patient bekam ein Erysipel des Armes, Halses und der reehten Brustseite und starb an Erschöpfung.

In diesen beiden Fällen lässt sieh der lethale Ausgang in dem ersten durch schlechte Hospitalverhältnisse erklären, da Patient anfangs mit noch 2 Verwundeten, von denen der Eine an Pyämie, der Andere an Septieämie starben, in einem kleinen, schleeht zu lüftenden Zimmer in Privatpflege lag. Im zweiten Fall war am tödtliehen Ausgange zugleieh die sehwäehliche Constitution des Patienten sehuld.

Stromeyer sagt in seinen „Maximen der Kriegsheilkunst", dass die Amputation indicirt ist bei Sehüssen dureh das Handgelenk in einer seiner grösseren Dimensionen, — besonders wenn die Gewissheit vorliegt, dass die Arteria radialis oder ulnaris dabei zerrissen worden ist. — Dieses war aueh im Fall Nr. 99 meiner Casuistik, bei welehem die Arteria ulnaris verwundet war. Abgesehen vom Fall Nr. 96, wo die ausgedehnte Splitterung des Metaearpalknoehens und die Verjauchung der Weichtheile des Vorderarms eine Amputation indicirten, war der Fall Nr. 99 der einzige, bei welchem eine Amputation gemaeht wurde.

Die übrigen Fälle wurden alle conservativ-expeetativ behandelt und nur 2 conservativ-operativ (Reseetionen). Beide Reseetionen hatten einen guten Erfolg. Dennoeh seheint es mir aueh bei den Sehussverletzungen des Handgelenks geboten zu sein, die operativen Eingriffe mögliehst zu beschränken. Wenn aueh die in den letzten Jahren zahlreicher gewordene Casuistik der Reseetionen des Handgelenks aueh günstige

Resultate aufweist, so steht sie doch, was die Mortalität nach diesen Eingriffen anbetrifft, der rein conservativen Behandlung nach. Während wir bei letzterer, nach einer statistischen Berechnung von v. Scheven[30]) eine Mortalität von 11·4 bis 12 Percent finden, beträgt die Mortalität bei den Resectionen 17·4 bis 20 Percent.

Einen viel auffallenderen Unterschied zwischen den Resultaten der conservativen und der operativen Behandlungsmethode sehen wir auf der Seite 60 befindlichen Tabelle III. — Allerdings sind hier die Zahlen nicht so gross, um daraus Schlüsse ziehen zu können, andererseits sind hier unter den operativ behandelten Fällen auch solche eingerechnet, bei denen ein operatives Verfahren erst nach missglückter conservativer Behandlung, also unter mehr weniger ungünstigen Verhältnissen eingeschlagen wurde, — was diese colossale Differenz in den Mortalitätsprocenten erklärt.

---

[30]) v. Scheven. Ueber die Schussverletzungen des Handgelenks. Unter Benützung der Acten des königl. Kriegsministeriums. (Deutsche militärärztliche Zeitschrift, 1876, Nr. 2 und 3.)

SCHLUSS.

THERAPIE DER SCHUSSVERLETZUNGEN.

Optimum remedium quies.

Celsus.

Nachdem ich in den vorhergehenden Capiteln die Vortheile der conservativen Behandlung bei den Verletzungen der Hand und Finger gezeigt habe, erübrigt es mir noch, zum Schluss specieller auf die Behandlung der Schussverletzungen dieser Glieder einzugehen.

Bekanntlich ist der grösste und mächtigste Gegner, mit dem wir bei der conservativen Behandlungsmethode zu kämpfen haben, — die Sepsis, und dieser entgegenzutreten, ist die erste Aufgabe unserer Therapie. Die antiseptische Wundbehandlung giebt uns dazu die sicherste Waffe in die Hand.

Dass diese Behandlung möglichst unmittelbar nach der Verwundung eingeleitet werden muss, womöglich schon auf dem Schlachtfelde, dafür sprechen die Beobachtungen, die ich während meiner kriegschirurgischen Praxis gemacht habe. Ganz ausserordentlich überlegen sind die Resultate der primären Antiseptik gegenüber denen der secundären. Grosse Verletzungen heilten oft unter dem Schorf.

Es ist selbstverständlich, dass es auf dem Schlachtfelde aus verschiedenen einleuchtenden Gründen nicht möglich ist, den typischen antiseptischen Verband, wie er von Lister angegeben ist, zu machen. Wir müssen uns auf die Hauptindication beschränken, die Heilung der Wunde unter dem Schorfe anzustreben durch Abschluss der Sepsisträger. Diese

Indicationon erfüllt der einfache antiseptische Occlusionsverband, der seiner Einfachheit der Anlegung wegen auch von den niederen Sanitätsmannschaften auf dem Schlachtfelde besorgt werden kann.

Es wurden zu diesem Zwecke die verschiedensten Mittel als Occlusionsverbände vorgeschlagen. Es ist nicht meine Aufgabe, hier eine erschöpfende Anführung und Kritik aller dieser Mittel zu geben, ich will nur einige, meiner Ansicht nach, wichtigsten nennen. So hat Esmarch vorgeschlagen, jedem Soldaten ein antiseptisches Päckchen mitzugeben, Lauć einem jeden Soldaten 100 Gramm Münnich'scher Carboljute oder, da bekanntlich die Carbolsäure sich verflüchtigt, dieselbe durch Salicyljute zu ersetzen. Die Salicylsäure kann aber wiederum sehr leicht aus der Jute ausgeklopft werden, was bei den verschiedenen Manipulationen mit den Sachen der Soldaten nicht zu vermeiden ist, und würde das Präparat dann nur wenig Salicylsäure enthalten. — Bardeleben empfahl, um die beiden Uebelstände zu vermeiden, Chlorzinkjute, die, nach Untersuchungen von Maas, noch den gerade für den Krieg wichtigen Vorzug bietet, dass das Chlorzink die Resorptionsfähigkeit der mit ihm behandelten Wunden in höchstem Grade herabsetzt, während dieselbe umgekehrt durch vorangegangene Carbolbehandlung erheblich vermehrt wird. Der Verlust an Chlorzink durch Ausklopfen kann bei diesem Präparate dadurch beseitigt werden, dass man der zur Imprägnirung der Jute dienenden Chlorzinklösung 3 Percent Glycerin zusetzt. Unter allen diesen Präparaten stehen die Präparate der Carbolsäure an der Spitze. Auf dem letzten internationalen medicinischen Congress in Amsterdam hat Lister selbst das Ergebniss seiner eigenen Versuche mit Surrogaten der Carbolsäure constatirt, dass die Verbände mit Salicylsäure, Benzoësäure, Thymol nur mittelmässige Resultate ergeben haben.

Ihre Verflüchtigung kommt der Wunde noch dadurch zu Gute, weil sie nicht blos die Zersetzung der in die Verbandmaterialien eingedrungenen Secrete hintanhält, sondern

auch die ganze Umgebung der Wunde in einen antiseptischen Dunst hüllt und jedenfalls nur desinficirte Luft zu ihr gelangen lässt.

Ferner wurden als trockene antiseptische Verbandmittel (denn nur solche können zum primären antiseptischen Verband angewandt werden) die antiseptischen Streupulver empfohlen. Diese Methode ist nicht neu und wurden Pulver aus Mehl, Kreide, Gummi, Tannin, Eichenrinde, Kohle, Alaun, Plumbum carbonicum, Gipstheerpulver u. s. w. schon vor vielen Jahren in der Friedens-, wie in der Kriegspraxis angewandt. Diese Methode hat den Vortheil, dass jede Berührung der Wunde mit irgend welchen unreinen Gegenständen vermieden wird, dass diese antiseptische Wundbedeckung sich allen Formen der Wunde anschmiegt, alle Buchten und Vertiefungen ausfüllt, und endlich, dass es ohne Unbequemlichkeit in ausreichender Menge von der Sanitätsmannschaft mitgeführt werden kann. In neuerer Zeit hat Port zur primären Antiseptik ein Gummipulver oder ein anderes indifferentes Pulver gemischt mit Salicyl-, Benzoë- oder Borsäure empfohlen, welches mittelst Streubüchse auf und in die Wunden hinein gestreut wird. — Den antiseptischen Vorzügen der Carbolsäure Rechnung tragend, empfiehlt Bruns ein Pulver, welches aus gefälltem kohlensaurem Kalk (Calcaria carbonica praecipitata) gemischt im Verhältniss von 1 : 8 mit der von Bruns empfohlenen Mixtura carbolica (1000 Gr. der Mischung enthalten: 200 Gr. Carbolsäure, 400 Gr. Colophonium, 250 Gr. Alkohol und 150 Gr. Glycerin) [31]) besteht. Das auf diese Weise präparirte Pulver enthält 2 Percent Carbolsäure und kann vermittelst einer Streubüchse auf die Wunde gestreut werden.

---

[31]) In neuester Zeit hat Bruns die Mixtura carbolica dahin abgeändert, dass 25 Theile Carbolsäure in einer durch Erwärmen flüssig gemachten Mischung von 60 Theilen Colophonium und 15 Theilen Stearin gelöst werden. Diese Mixtur hat Salbenconsistenz und wird beim Erhitzen sehr leicht flüssig. Die Vortheile bestehen darin, dass die Carbolsäure in dieser Form weniger flüchtig ist.

Ich besitze selbst keine Erfahrungen über die primäre Anwendung dieser Pulver; es ist mir aber wohl gelungen, septische Wunden durch Anwendung ähnlicher Pulver aseptisch zu machen. Während des serbischen Krieges gelangten die meisten Verwundeten erst nach einem mehrtägigen, höchst beschwerlichen, langsamen und primitiven Landtransporte in mein Hospital. Auf gewöhnlichen offenen, mit Ochsen oder Büffeln bespannten Bauernwagen wurden sie auf den staubigen Landstrassen tagelang geschleppt. Da gewöhnlich kein medicinisches Personal oder ein nicht ausreichendes dem Transport folgte, so langten sie mit demselben Verband an, der ihnen bei ihrem Abfahrtsorte angelegt worden war. Wurde wegen Erholung der Zugthiere Halt gemacht, so kam es vor, wie ich es selbst einmal gesehen habe, dass die an eine geordnete medicinische Pflege ungewöhnten Patienten den sie genirenden Verband abnahmen und so die Wunde den Sepsisträgern in geeignetster Weise preisgaben. Oder, falls keine militärische Begleitung mit war, kehrten sie bei Bekannten und Verwandten in den benachbarten Dörfern ein und blieben einige Tage in den ungesunden, schmutzigen serbischen Bauernhäusern, deren sanitäre Verhältnisse ganz geeignet waren, selbst aus einer aseptischen Wunde eine septische zu machen. — So kam es, dass die Verwundeten, selbst mit geringeren Schusswunden, bei ihrer Ankunft im Hospital oft grosse gangränöse Geschwürsflächen hatten. In solchen Fällen habe ich von der Anwendung des antiseptischen Streupulvers gute Resultate gesehen. Ich habe dasselbe in einer Mischung von Salicylsäure und Amylumpulver in einem Verhältniss von 1 : 2 angewandt. Es bildete sich mit dem Secrete der Wunde ein Gemisch, das nach einiger Zeit oberflächlich eintrocknete, während unter der tiefsten Schichte sich eine Menge Eiter ansammelte, was die Abnahme des Verbandes beim Wechsel desselben wesentlich erleichterte. Die Secretion der Wunde verminderte sich von Tag zu Tag und schon nach 4—5 Tagen sah die Wunde gut aus und an den Rändern derselben begann die Vernarbung. Der schmutzige Boden der Wunde bekam

ein reines, frisches Aussehen und die schlaffen, trägen Granulationen wurden kräftig und körnig. Es ist möglich, dass auch der Reiz, den das Pulver an und für sich auf die Granulationen ausübt, wesentlich zur Anregung derselben dient.

Im Grossen und Ganzen wurde von mir in Serbien die antiseptische Behandlungsmethode geübt und habe ich von 66 antiseptisch daselbst behandelten Hand- und Fingerverletzungen, (von denen 8 Fälle in meiner Casuistik näher notirt sind) nur 1 Todesfall gehabt. — Die von Lister vorgeschriebene Methode mit Carbolspray, Silk-Protectiv, Mackintoch und Carbolised-Mull war in den meisten, doch nicht in allen Fällen angewandt. Die Verbände wurden in verschiedener Weise modificirt, durch Anwendung von Carbolöl, Carbolised-Tow, Carboljute, Salicyljute, Salicylwatte und andere antiseptische Mittel, mit welchen ich von der russischen Gesellschaft des „Rothen Kreuzes" auf das reichlichste ausgestattet war. — Die schönen Räumlichkeiten des mitten im Park gelegenen Curhauses des Badeortes Kissela Woda (bei Arandjelowatz), in welchem das Hospital sich befand, begünstigten die antiseptische Behandlung, und so kam es, dass von 196 daselbst behandelten Verwundeten nur 13 gestorben sind, was ein Mortalitätspercent von 6·6 giebt.

Im russisch-türkischen Kriege wurde auf den unter der Leitung des Professor v. Bergmann eingerichteten Verbandplätzen in den meisten Fällen die primäre Antiseptik angewandt. Anfangs wurde dieselbe nach allen Regeln durchgeführt, bald aber musste man aus leicht begreiflichen Gründen davon Abstand nehmen. Man beschränkte sich auf die einfache antiseptische Occlusion. Ausser dem Vortheil, dass dieselbe selbst unter den ungünstigsten Verhältnissen leicht ausführbar ist, hat sie auch bei grösseren Knochen- und Gelenkverletzungen, falls die Weichtheilwunden nicht gross waren, ganz vorzügliche Erfolge gehabt.

Diese Erfahrungen haben auch Bergmann und Reyher bestätigt. Das Material, dessen wir uns zu diesen Verbänden bedienten, war Carbol- oder Salicyl-Jute oder -Watte,

die mit in Carbollösungen getauchten nassen Mullbinden an der verwundeten Stelle fixirt wurden. Um die Abnahme des Verbandes in dem Lazareth zu erleichtern und denselben vor Eintrocknen durch Verdunstung zu schützen, wurde derselbe vor der Anlegung der Mullbinde mit Firnisspapier bedeckt. Der Vortheil dieser Verbandstoffe, der Jute, sowie der Watte, besteht darin, dass sie sich leicht den verschiedenen Formen der Wunde adaptiren, zugleich auch durch die mechanische Filtration, wie das besonders bei der Watte der Fall ist, der Wunde nur reine Luft zuströmen lassen. — Bei der Ankunft der Verwundeten in das Hospital fand man nach diesem Verbande die Reaction der Wunde so gering und selbst nach Verlauf von einigen Tagen die Eiterung so unbedeutend, dass man von vorneherein von operativen Eingriffen absehen musste und das conservativ-expectative Verfahren einleitete.

Auch in den Hospitälern wurde anfangs die streng nach Lister's Vorschriften ausgeführte antiseptische Verbandmethode angewandt. Bald aber zwangen äussere ungünstige Verhältnisse (das faulige, schlammige Wasser, das bald die Spray-Apparate verstopfte, der feine, schwarze, überall eindringende Staub der Steppe u. s. w.) dieselbe zu verlassen, und wurde dann der Verband nur ausnahmsweise in wenigen Fällen gebraucht. — In verschiedenen Modificationen und mit den verschiedensten Verbandmitteln wurde dann der antiseptische Verband angelegt.

Die offene Wundbehandlung, wie sie von Burow für die kriegschirurgische Hospitalspraxis empfohlen wurde, habe ich nicht angewandt und habe sie nur selten anwenden sehen.

Permanente und prolongirte Bäder mit Zusatz von antiseptischen Mitteln haben bei profusen Eiterungen und Jauchungen sehr gute Dienste geleistet und in vielen Fällen den beginnenden deletären Wirkungen der septischen Intoxication Einhalt gethan.

In allen Fällen von ausgebreiteten Phlegmonen, Senkungen, venösen Stauungen, oedematösen Schwellungen, Eiterungen

im subcutanen Zellgewebe (acut purulentes Oedem) wurde mit Erfolg die verticale Suspension der verletzten Glieder, unterstützt durch Drainage, angewandt.

Auf den günstigen Verlauf der Wunden bei jeder Behandlungsmethode haben entschieden auch die äusseren Verhältnisse des Hospitals, seine Lage, Ueberfüllung mit Verwundeten, seine Salubrität u. s. w. grossen Einfluss und, gestützt auf meine Erfahrungen in dieser Hinsicht, glaube ich mit Bestimmtheit behaupten zu können, dass in einem in diesem Sinne günstig situirten Hospital eine jede Verbandmethode bei zweckmässiger Anwendung derselben gute Resultate haben wird, während in einem Hospitale, wo das Gegentheil der Fall ist, der antiseptische Occlusionsverband den Vorzug unstreitig verdient. Gerade in den verschiedenen Kriegshospitälern hat man die meiste Gelegenheit sich von der Richtigkeit dieser Annahme zu überzeugen, und es wäre falsch, sich à priori über den Vorzug dieser oder jener Verbandmethode im Allgemeinen auszusprechen.

Ich wende mich nun zur speciellen Besprechung der Behandlung von Schussverletzungen der Hände und Finger auf dem Verbandplatze so wie in den Hospitälern. Um mich nicht öfter zu wiederholen, was die Natur dieser in vielen ähnlichen Verletzungen mit sich führen würde, will ich, bevor ich auf das für jeden Theil (Phalangen, Metacarpus, Handgelenk) speciell sich Beziehende eingehe, das hier im Allgemeinen gültige vorausschicken.

Von conservativer Behandlung ist abzusehen:

1. bei einer vollständigen Zertrümmerung und Zermalmung der Knochen;
2. bei einer derartigen Quetschung und Zerreissung der Gewebe, welches ein baldiges Absterben voraussehen lässt; und
3. bei vollständiger Eröffnung der Gelenke, wenn die Umgebung derselben gequetscht und gerissen ist.

Nur bei diesen 3 Indicationen, — bei der 3. auch noch mit Beschränkung, — darf das Glied auf dem Verbandplatze

abgesetzt werden. Im Uebrigen besteht das Verfahren auf dem Verbandplatze darin, dass man die Wunden mit desinficirender Lösung ($2^1/_2\%$ Carbollösung) auswäscht und darauf einen Occlusionsverband aus Carboljute, Salicyl-, Chlorzinkjute, u. a. m. anlegt oder die Wunden mit dem von Bruns empfohlenen Pulver bestreut, worauf dann wieder ein Verband aus Watte oder dergleichen angelegt wird.

Da die Verletzungen der Hand und Finger zu den sogenannten leichten gehören und die Hauptthätigkeit der Kriegschirurgen von anderen schweren Verwundeten in Anspruch genommen wird, so wäre es unnützer, ja selbst strafbarer Zeitverlust, auf dem ersten Verbandplatze die zur weiteren conservativen Behandlung bestimmten Hand- und Finger-Schüsse weiteren zeitraubenden Operationen, wie Extractionen von Knochensplittern, Suchen nach in der Wunde sitzengebliebenen Bleistücken oder indirecten Geschosse u. s. w. zu unterziehen. Da diese Verwundungen ganz besonders zum Transport geeignet sind, so kommen sie auch in erster Linie und mit dem ersten Transport in's nächste Hospital, welches nach den neuesten Einrichtungen des Kriegs-Sanitätswesens nur 4—5 Stunden vom Verbandplatze entfernt ist. — Diese kleinen Operationen können dort vorgenommen werden. — Die Ausführung des obenerwähnten primären Occlusionsverbandes könnte dann dem in Friedenszeiten darin eingeübten niederen Sanitätspersonale überlassen werden, und würde in dem Falle nur eine Amputation, Exarticulation oder Ligatur eines verletzten Gefässes die unmittelbare Thätigkeit des Arztes in Anspruch nehmen. Ist eine stärkere arterielle Blutung vorhanden, so muss man, wie es schon Pirogoff rathet, auf dem Verbandplatze die Unterbindung in loco machen, weil sie bei frischen Schusswunden geringere Schwierigkeiten bietet, und spätere Blutungen, die oft unangenehme Folgen haben, so zu verhüten suchen. Die grosse Arbeitshäufung auf den Verbandplätzen einerseits und die unmittelbar nach der Verletzung eintretende Retraction der Gefässwände andererseits werden auch diese Manipulation in praxi selten machen. Diese

Blutungen, da sie von den Gefässen des Stammes mehr weniger entfernt sind, sind nicht sehr gross und es genügt eine einfache geringe Compression, wie sie der Verband schon zu genüge bewirkt, um sie zu stillen.

Entschieden falsch ist es, diese unbedeutenden Blutungen durch Anwendung der verschiedenen Haemostatica zu sistiren suchen. Nur zu oft habe ich es auf den Verbandplätzen gesehen, dass zu diesem Zwecke die Wunden, Eingangs- wie Ausgangsöffnungen, mit in Liquor Ferri sesquichlorati getauchter Watte und Charpie verstopft wurden. Die Folgen davon zeigten sich bald im Hospital (ich brauche nur an die Fälle Nr. 41, 60 und 101 meiner Casuistik zu erinnern). Abgesehen von dem grossen Schmerz, den diese Caustischen Mittel erzeugen, bewirken sie Secretverhaltung, weitergehende Gewebszerstörung u. s. w. So sah Beck [32]) in den Militärlazarethen zu Strassburg, dass die französischen Aerzte die frischen Wunden, namentlich die Operationswunden, mit ziemlich starker Chloreisenlösung bestrichen. Sie gingen von der Idee aus, durch eine oberflächliche Aetzung der Wundfläche sämmtliche Gefässe derselben zum Verschlusse zu bringen und hierdurch Resorption zersetzer Wundsecrete zu verhüten. Es traten aber stets, wie auch zu erwarten war, üble Folgen ein, eine Vermehrung der Entzündung und der Eiterung, und die Pyämie wie die anderen Complicationen rafften in grosser Zahl die Verwundeten und Operirten hinweg. Denn es ist ja klar, dass jeder gebildete Schorf erst abgestossen werden muss und dass man also durch solches Verfahren nur immer zu neuen Störungen in der Wunde Veranlassung gibt. — Ich bin überzeugt, dass auch in den Fällen Nr. 41, 60 und 101 meiner Casuistik wir nicht mit der phlegmonösen Entzündung und anderen reactiven Processen zu kämpfen hätten, falls nicht diese primäre Verband- und Blutstillungsmethode, die ganz verwerflich ist, dieselbe unterstützt hätte. — Ueberhaupt von

[32]) l. c. pag. 250.

allen den so beliebten Blutstillungsmitteln auf dem Verbandplatze könnte man vielleicht allein das sogenannte „Penghawar Djambi“ (Pili Cibotii) seiner Unschädlichkeit halber gelten lassen.

Die Anlegung des ersten Verbandes sowie die Indicationen zu den operativen Eingriffen bei den Schussverletzungen der Phalangen auf dem Verbandplatze sind soeben oben besprochen worden. Im Hospital müssen wir vor allen Dingen streben, die Contracturen und Difformitäten der Hand zu vermeiden. Dieses erreichen wir am besten, wenn wir von Anfang an das verletzte Glied richtig lagern, was wir mit Hilfe von Finger- und Handschienen, die als Dorsal- oder Volarschienen, je nach der Art der Verwundung, angelegt werden, erreichen. Diese Schienen können aus dem verschiedensten Material wie feines Eisenblech, Guttapercha, Holz, Pappe u. a. angefertigt werden. Ihre Haupteigenschaften müssen sein, dass sie leicht sind und sich den Formen des Gliedes anpassen. — Meist finden wir, dass die zerschossenen Finger flectirt sind. Diese Flexion ist aber nur zum Theil von der traumatischen Spannung bedingt, zum Theil aber ist sie willkürlich, und deshalb lässt sie sich immer bis zu einem gewissen Grad aufheben. In solchen Fällen ist das Glied, so viel es sich ohne Schmerzen thun lässt, zu extendiren und zu immobilisiren, denn überlässt man dasselbe sich selbst, so wird die Contractur und mithin die Gefahr eines unbrauchbaren Fingers immer grösser. Bei voraussichtlicher Ankylose eines oder mehrerer Gelenke ist der Finger in eine Stellung zu bringen, wie er ankylosirt am besten brauchbar ist. So wählt man bei Arbeitern aller Art eine halbgebeugte Stellung, in welcher der Finger bei geschlossener Hand ein Instrument mit angreifen kann. Solchen Leuten ist ein in gestreckter Stellung steif geheilter Finger eine directe Last; sie müssen oft nachträglich amputirt oder exarticulirt werden. Eine mehr gestreckte Ankylosestellung ist bei Leuten anzustreben, welche ihre Hand später zum Schreiben hauptsächlich gebrauchen wollen. Was die Phalangensplitter anbetrifft, so extrahirt man sie am besten dann, wenn sie bereits sehr gelockert oder

ganz frei sind. Vor forcirten Extractionen muss man sich hüten, da dabei leicht Blutungen entstehen können. Entstehen diese letzteren und sind sie nicht durch Compression zu stillen, so muss man zur Unterbindung der Gefässe schreiten. Ich erinnere mich eines Falles, den ich in Serbien gesehen habe, wo eine Blutung aus einer Fingerarterie des Daumens so stark war, dass sie nur durch Unterbindung der Art. brachialis sistirt werden konnte.

Zugleich mit der Fixirung des verletzten Gliedes muss eine erhöhte Lage, wie wir sie durch die verticale Suspension erreichen, dem ganzen Arme gegeben werden. Dadurch treten wir auch am besten bei diesen Verletzungen so oft entstehenden Phlegmonen entgegen. — Sollte dieselbe trotzdem eintreten, so thun hier ausgiebige Incisionen und prolongirte Wasserbäder gute Dienste. Letzere sind auch bei starken Senkungen und Jauchungen zu empfehlen. Es muss aber dabei darauf geachtet werden, dass das Maniluvium ziemlich hoch, ungefähr auf der Höhe der Schulter steht, damit auch während des Bades die Hand eine erhöhte Lage beibehält. Den Bädern kann man desinficirende Substanzen wie Carbol, Salicyl, Kali hypermanganicum und andere hinzusetzen, jedoch müssen die Lösungen sehr schwach (0,5—1%) sein, denn sonst ist die Gefahr der Reizung, ja selbst der Intoxication (bei Carbol) vorhanden. — Auch dürfen die Bäder nicht unmittelbar nach den Incisionen folgen, denn es können nach diesen, selbst oberflächlichen, im Wasserbade sehr schlimme Nachblutungen entstehen. Auch dienen die Bäder zur Erweichung der Epidermis. Die besondere Dicke der Gewebe bei der arbeitenden Classe ist es, die diese Verwundungen gefährlicher macht, als bei dünner Haut. Deshalb ist es wichtig bei eiternden und infiltrirten Wunden der Soldaten die Epidermis zu erweichen, und das beste Mittel dazu sind Laugenbäder. Pirogoff liess zu diesem Zwecke täglich vor dem Verbande die Hand auf einige Stunden in ein solches Maniluvium legen, dem er dann Aschenlauge, Kali carbonicum oder Kali causticum zusetzte.

Vor Allem müssen wir also die conservative Behandlung im Auge behalten und diese besonders bei den Verletzungen des Mittelfingers, Zeigefingers und des Daumens. Dieser letztere hat wegen der Fähigkeit, jedem der übrigen entgegengestellt zu werden, den grössten Einfluss auf die Arbeitsfähigkeit der Hand. — Alle operativen Eingriffe müssen sich hier auf die Extraction der necrotischen Phalangen beschränken oder am Daumen auch auf die Resection.

Lässt aber die conservative Behandlung im Stiche und tritt trotz aller Vorsicht Gangrän der verletzten Finger ein, so ist die secundäre Operation zu machen. Es fragt sich hier nun, ob eine Amputation oder Exarticulation gemacht werden muss. Sind genügend Weichtheile zur Bedeckung vorhanden, so ist jedenfalls die Amputation der Phalangen vorzuziehen, da man in manchen Fällen dadurch noch ein wichtiges Gelenk erhalten kann. Bei der Extraction des Sequesters von den 2 letzten Phalangen gibt Pirogoff den Rath, die ganze Hautkappe zu erhalten, da er oft Fälle sah, in welchen diese Kappe nachher hart und für den Kranken in mancher Hinsicht brauchbar wurde.

Diese Operationen dürfen nicht in der intermediären Periode gemacht werden. Hat man versäumt, auf dem Verbandplatze zu operiren, so muss so lange gewartet werden, bis die Sorge wegen Pyämie und andere ähnliche Complicationen geschwunden ist. Dieser Ansicht sind alle Kriegschirurgen (Beck, Stromeyer, Loeffler), weil eine Operation in dieser Periode sehr üble Folgen meist nach sich zieht. (Pyämie, Tetanus.) —

Bei den Schussverletzungen der Metacarpalknochen sind alle Kriegschirurgen über eine möglichst conservative Behandlung einig. Die Fracturen dieser Knochen heilen immer sehr gut, und, wenn nicht gleichzeitig Gefässe verletzt sind oder Nerven zerrissen, tritt bei einfacher zweckmässiger Behandlung, guter Lagerung der Hand und des Armes, rationellem Verbande selten eine starke Reaction ein. Selbst in den Fällen, wo die Exfoliation von Knochensplittern

lange Zeit andauert, wo im späteren Verlauf aus der Wunde noch Kugelstücke etc. extrahirt werden müssen, hat man schon bei conservativer Behandlung gute Resultate erzielt. (Beck). Nur wenn eine sehr grosse Zertrümmerung der verschiedenen Gebilde vorliegt, und wenn man überzeugt ist, eine unbrauchbare Hand zu erzielen, muss man zu operativen Eingriffen schreiten.

Im Ganzen kommt man hier meist mit guter Lagerung, am besten der verticalen Suspension, zu welchem Zweck sich die Esmarch'sche Schiene besonders eignet, Wasserbad u. s. w. aus. Es bedarf gewöhnlich keiner besonderen fixirenden Verbände, weil meistens die Dislocation eine unbedeutende ist. — Besondere und stetige Aufmerksamkeit erheischt die durch die anatomische Structur bedingte Disposition der Hand zu fortgepflanzten Entzündungen und Eiterstockungen, und man muss hier nicht verabsäumen, zur richtigen Zeit mit Hilfe des Messers für die Entspannung und für den freien Eiterabfluss zu sorgen. — Viel günstiger gestalten sich in dieser Hinsicht die durch Sprengstücke grober Geschosse verursachten Verwundungen, da durch die grossen durch dieselben hervorgebrachten Wunden das Wundsecret einen reichen Ausfluss findet. Mehr Vorsicht erfordern dagegen die kleinen beschränkten Verletzungen, besonders wenn sie kleine Gelenke berühren. Bei ungünstiger Hospitalconstitution ist selbst das Leben bedroht, wenn man sich auch nachträglich entschliesst, das Glied zu opfern. Einen Beleg dazu finden wir auch in der Casuistik von Loeffler (cf. S. 81). — Spitzige Knochenvorsprünge werden besser mit der Luer'schen, als mit der Liston'schen Zange abgekniffen. Sie sind besonders dann zu machen, wenn sie nach Vola hin hervorragend, Verletzungen der Arterien zu machen drohen.

Bei etwa nöthigen Operationen soll man die Bildung grosser Wundflächen vermeiden. Man hält sich mit dem Messer stets dicht an dem Knochen. Für die Erhaltung des Periosts ist möglichst Sorge zu tragen, und zu diesem Zwecke sind die Weichtheile, soviel es geht, mit dem Periost abzu-

lösen. Dadurch werden Blutungen vermieden. Es wird also mehr eine Exstirpation als eine regelrechte Amputation ausgeführt. Was die Methode der Operation anbetrifft, so kann man den Ovalärschnitt oder, sollen mehrere Knochen gleichzeitig amputirt werden, die Amputation mit Bildung eines oberen und unteren oder seitlichen Lappen machen.

Auch Resectionen der Metacarpalknochen sind in Folge Schussverletungen mit gutem Erfolge ausgeführt worden. (Beck.) Man macht die Operation gewöhnlich mit einem Längsschnitt und subperiostal bei Gebrauch von Elevatorium. Der Hautschnitt muss zur Erhaltung der Sehnen stets an der Radial- oder Ulnarseite des zu resecirenden Knochen liegen. Die Wunde ist verhältnissmässig klein und die Blutung wird vermieden. Die Regenerationsfähigkeit dieser Knochen ist eine ganz ausserordentliche.

Für den Transport in die anderen Hospitäler sind diese Verwundeten ganz besonders geeignet. Zu diesem Zwecke würde die Application eines sicheren Verbandes von Holz-, Blech- oder Pappschienen, gut mit Watte gepolstert und mit gewöhnlichen Gazebinden fixirt, genügen. Schwere Gipsverbände, wie ich dergleichen z. B. in den Fällen Nr. 42 und 58 meiner Casuistik vorgefunden habe, halte ich für unnütz, ja sogar für schädlich, denn für gewöhnlich sind sie schwer, drücken das Glied und bewirken Oedem und Hervorquellen der Weichtheile aus den Fenstern. Auch Excoriationen der Haut bilden sich leicht durch Hineinsickern von Wundsecret unter den Verband. Eine gut angelegte Mitella schützt dann die verletzte Hand vor den ferneren üblen Zufällen des Transports.

Wir kommen nun zu den Schussverletzungen des Handgelenks. — Diese Verletzungen, wenn es sich nicht um totale Zerschmetterungen handelt, oder wenn nicht weitere Complicationen dabei sind, möchten sich wohl stets für die völlig conservative Chirurgie eignen. Ihr Verlauf ist meist ein günstiger, da, worauf Beck aufmerksam macht, bekanntlich die kleinen Handwurzelknochen durch das Projectil nicht

zersplittert werden, sondern nur einen entsprechenden Substanzverlust erleiden und die zurückgebliebenen Reste des spongiösen Gewebes sich ohne besondere Reizerscheinungen abstossen. Der Grad der Beschädigung der Gelenkenden des Radius und der Ulna, ob sie gesplittert, zerbrochen oder nur durchfurcht sind, spielt dabei auch eine grosse Rolle. — Eine besondere Aufmerksamkeit muss man bei der Behandlung von Anfang an auf die Schwellung, Infiltration, Eiterverhaltung und Senkungen wenden, die leicht, aus anatomischen Gründen, in Folge der Umgebung des Gelenks mit zahlreichen Sehnen und seines Bandapparates entstehen können.

Man muss für die bequeme Lagerung der Hand und des Vorderarms sorgen, entweder auf Schienen oder im Gipsverbande. Die Schienen sind nach der Richtung des Schusskanals als Volar- oder Dorsalschienen anzubringen, stets aber so, dass der Eiter freien Abfluss hat. Um Phlegmonen vorzubeugen, muss der Arm möglichst hoch gelagert oder am besten in die verticale Suspension gebracht werden. Mit ausgiebigen Schnitten müssen Senkungen eröffnet werden und mit Drainageröhren, die nicht ein zu enges Lumen besitzen, versehen werden. Knochensplitter müssen extrahirt werden. Gute Dienste leisten auch die prolongirten Wasserbäder. Gibt man diesen letzteren eine entsprechende Temperatur, so entsprechen sie zugleich zweien Indicationen, indem sie durch anhaltende Wärmeentziehung die entzündliche Reaction beschränken und eine dauernde Spülung des Schusskanals bewirken. Dieses letzere wird noch durch künstliche Erweiterung des Schusskanals begünstigt. Die frühzeitige und weite künstliche Eröffnung des Gelenks ist um so nöthiger, je weniger durch die Lage und Weite der Schussöffnungen der freie Abfluss der Wundsecrete gesichert ist, der im entgegengesetzten Falle das Leben des Patienten bedrohen kann. In dieser Hinsicht gestaltet sich der Verlauf der durch Granatsplitter verursachten Verletzungen des Handgelenks, falls die Arterien nicht lädirt sind, die weite Eröffnungen des Gelenks hervor-

rufen, viel günstiger als der durch Gewehrprojectile gemachten Gelenksverletzungen.

Zum Transport werden sich feste Schienenverbände, Gipsverbände und die von Esmarch empfohlenen Bügel-Schienen eignen.

Fast alle Kriegschirurgen sind darin einig, dass die einfache conservative Behandlung der Schussfracturen des Handgelenks vortreffliche Resultate ergibt. Zu Genüge beweist es die kriegschirurgische Casuistik der früheren Kriege. Sehr schöne Resultate hat im Jahre 1870 bei der conservativen Behandlung dieser Verletzungen H. Fischer [33]) erhalten. Von den von ihm behandelten erhielten 62,5% ein brauchbares Glied mit ankylotischem Gelenke, 25% ein weniger brauchbares und 12,5% wurden amputirt. — Das ankylotische Gelenk bei vollkommen beweglichen Fingern ist stets bei diesen Verletzungen als ein sehr günstiges Resultat zu betrachten, da dadurch die Arbeitsfähigkeit der Hand sehr wenig oder gar nicht beeinträchtigt wird.

Ist zugleich eine umfangreiche Verletzung des Radius oder der Ulna, oder beider Vorderarmknochen vorhanden, so wird in den wenigsten Fällen die Extraction der Knochensplitter oder, nach Lücke, das Evidement der verletzten Knochen ausreichen. Es tritt Schwellung hinzu, profuse Eiterung, die beginnende Infiltration droht trotz der Einschnitte auf den Vorderarm überzugehen, das Fieber wird ein sehr intensives. Dann muss man der Natur, die allein nicht fertig wird, nachhelfen. Dieses kann durch Resection geschehen. Hierin, was den Zeitpunkt anbetrifft, sind aber die Ansichten der Chirurgen verschieden und während Beck, Lücke, Billroth und andere während des Infiltrationsstadiums zu reseciren rathen, halten Socin, v. Langenbeck dieselbe in diesem Stadium zu gefährlich. v. Scheven empfiehlt sich mit entspannenden Schnitten zu begnügen, weil die bei der Handgelenksresection doch mehr oder weniger nicht ganz zu

[33]) l. c. pag. 157.

vermeidende Zerrung und Quetschung der entzündeten Theile häufig neue Irritamente setzt. Ich besitze zu wenig Beobachtungen, um aus ihnen einen endgültigen für die eine oder andere Ansicht sprechenden Schluss zu ziehen Aus den wenigen Beobachtungen aber, die ich an Resultaten und dem weiteren Verlauf solcher und primärer Resectionen gemacht habe, würde ich stets bei grösseren Splitterungen und Schussfracturen der Vorderarmknochen eine primäre Resection auf dem Verbandplatze machen. Auch ist die Mortalität, wie es nach einer von Gurlt [34]) zusammengestellten Statistik zu sehen ist, bei den primären Resectionen des Handgelenks 10%, während sie bei den secundären 20 und bei den intermediären 30% ist.

Was die Grösse des operativen Eingriffs betrifft, so stellt v. Scheven [35]) hinsichtlich der physiologischen und functionellen Resultate folgende Indicationen:

1. Bei Schussverletzungen der Vorderarm- incl. der Carpalknochen, falls man die günstigsten Bedingungen für die Genesung des Patienten wie für die Function der Extremität herstellen will, sind die sogenannten radicalen Resectionen (nach Lister) indicirt.

2. Bei Schussverletzungen beider Vorderarmknochen ohne Eröffnung der Inter- und Metacarpalgelenke sind nur die partiellen Resectionen des Radius und der Ulna aus demselben Grunde vorzunehmen, sonst die radicalen.

3. Bei Schussverletzungen der Carpalknochen allein genügt die totale Excision derselben.

Was die Ausführung der Operation betrifft, so muss sie in Anbetracht der vielen Sehnenscheiden und kleinen Synovialmembranen unter den strengen antiseptischen Cautelen gemacht werden. In beiden in meiner Casuistik angeführten Fällen (Nr. 97 und 98) wurde die Resection unter Anwendung von Carbol-Spray gemacht und nach Lister verbunden.

---

[34]) E. Gurlt. Die Gelenk-Resectionen nach Schussverletzungen. Berlin, 1879. pag. 1256.

[35]) l. c. pag. 156.

Auch in diesen Fällen ergab die primäre Resection ein besseres Resultat, indem hier ein bewegliches Gelenk erzielt wurde.

Was die Methode der Operation anbetrifft, so wurden im ersten Fall die erweiterte Wundöffnung zum Resectionsschnitt benutzt, während im zweiten Fall der von v. Langenbeck angegebene Dorso-Radialschnitt gemacht wurde. — Gurlt empfiehlt bei den primären Resectionen, wenn blos die Vorderarmknochen oder einer derselben verletzt sind, dieselbe mittelst zwei seitlichen Längsschnitten auszuführen. Sind dabei zugleich auch Carpal- und Metacarpalknochen zertrümmert und ist deswegen eine ausgedehntere Resection zu machen, so ist, nach Gurlt der v. Langenbeck'sche Dorso-Radialschnitt ganz am Platze. Das v. Langenbeck'sche Verfahren würde noch dadurch eine Verbesserung erhalten, indem man, nach Vogt's Methode, nachdem die Gelenkskapsel des Radiocarpal-Gelenkes eröffnet ist, den Längsschnitt, der das Lig. carpi dorsale zwischen den Sehnen des M. extensor pollicis longus und des M. extensor indicis proprius spaltet, mit scharfen Haken auseinander zieht, einen scharfen Meissel einsetzt und nach der Radial- sowohl als auch nach der Ulnarseite hin eine Absprengung der Dorsallamelle des Radius vornimmt; es bleiben dann die Streckschnen in ihren Scheiden, in Verbindung mit dem Bandapparat und dem Periost der Dorsalseite, nebst der Insertion der M. supinator longus unversehrt.

Für die Nachbehandlung unter dem antiseptischen Verband würde sich am besten die von Esmarch empfohlene Bügelschiene eignen, weil sie das Handgelenk in grosser Ausdehnung frei lässt. Man kann übrigens auch leichte der Hand angepasste Holzschienen gebrauchen, die, je nach dem Fall, als Dorsal- oder Volarschienen angebracht werden. Die Fixirung des Gliedes geschieht durch Gipsbinden, die der Antiseptik wegen statt des gewöhnlichen Wassers in 5% Carbolwasser getaucht werden. Die Fenster des Verbandes werden mit Collodium verkittet und der Gipsverband durch

Bestreichen mit Wasserglas oder einer ätherischen Lösung von Resina Damarae, wasserdicht gemacht. Es kann nun der ganze Arm in Suspension gebracht werden und nachdem durch Drainröhren für einen guten Ausfluss der Wundsecrete gesorgt ist, der Lister'sche Verband mit Erfolg angewandt werden. — Zur Vermeidung einer erheblichen Verkürzung kann im weiteren Verlauf der Behandlung die v. Langenbeck und Esmarch empfohlene Gewichts-Extension ausgeführt werden. Dieselbe ist mittelst Heftplasterstreifen, die zur besseren Fixirung mit einigen Touren Flanellbinden bedeckt werden, zu machen. Einen besonderen Nachdruck legt bei der Nachbehandlung Gurlt auf die zu machenden passiven und activen Bewegungen der Finger, um Verwachsungen in ihren Schnenscheiden und Gelenken zu verhüten. Bei sonst richtiger Stellung der Hand ist eine Ankylose im resecirten Handgelenk für die spätere Arbeitsfähigkeit von viel geringerem Belang als der Verlust der Beweglichkeit der Finger.

Haben bei den Verletzungen des Handgelenks die Weichtheile durch die Verletzung, wie es oft bei Granatverletzungen der Fall ist, oder durch die Eiterung stark gelitten, geht diese Verletzung auch in die Metacarpalknochen hinein, oder ist zugleich die Hand so zerquetscht und zerschmettert, dass an eine Erhaltung derselben nicht gedacht werden kann, so ist, falls an der Verletzung die Vorderarmknochen nicht sehr betheiligt sind, die Exarticulation zu machen. Dieselbe ist am zweckmässigsten mit einem von aussen nach innen geschnittenen halbmondförmigen Palmar- und einem kleineren Dorsallappen zu machen, oder, wenn möglich, der Lappen nur aus der Palmarhaut zu nehmen. Diese Methode ist dem Zirkelschnitte vorzuziehen.

Erklärung der Tafeln.

Tafel I. Fig. 1. Schussverletzung der Hand (Fall Nr. 73) Characteristische kleine Eingangsöffnung in der Vola.

Fig. 2. Derselbe Fall. Ausgangsöffnung am Dorsum.

Tafel II. Fig. 3. Lochschuss am kleinen Finger (Fall Nr. 34) cf. S. 71.

Fig. 4. Verletzung der Finger durch einen Granatsplitter (Fall Nr. 13).

Tafel III. Fig. 5. Tangentialer Schuss auf der Dorsalseite der Phalangen (Fall Nr. 16).

Fig. 6. Schussverletzung der Hand. (Fall Nr. 71.) Eingangsöffnung der matten Kugel am Dorsum.

Tafel IV. Fig. 7. Derselbe Fall. Rissförmige Wunde, aus der Patient selbst die Kugel herausgezogen hatte.

Fig. 8 Schussverletzung der Hand. (Fall Nr. 72). Eingangsöffnung in der Vola.

Tafel V. Fig. 9. Derselbe Fall. Ausgangsöffnung am Dorsum mit starker Zerreissung der Weichtheile (cf. Seite 82).

Fig. 10. Projectile (cf. Abschnitt II).

a) Kugel vom System Snyder (in natürlicher Grösse).

b) Dieselbe im Durchnitt.

c) dtto. anderes Modell.

d) Kugel vom System Winchester (in natürlicher Grösse.)

e) Kugel vom System Peabody & Martini (in natürlicher Grösse).

f) Dieselbe im Durchnitt.

g) Difforme Kugel vom System Snyder (cf. Fall Nr. 96).

h) Dieselbe Kugel von der anderen Seite.

NB Die photographischen Aufnahmen der verletzten Theile sind Ende Juli 1877 im Hospital in Piatra gemacht worden.

Fig. 1.

Fig. 2.

Fig. 3.

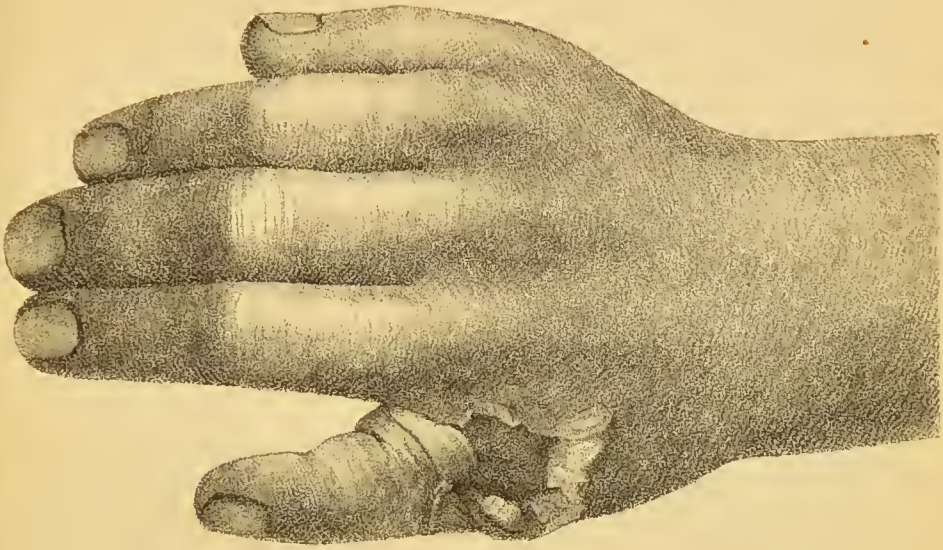

Fig. 4.

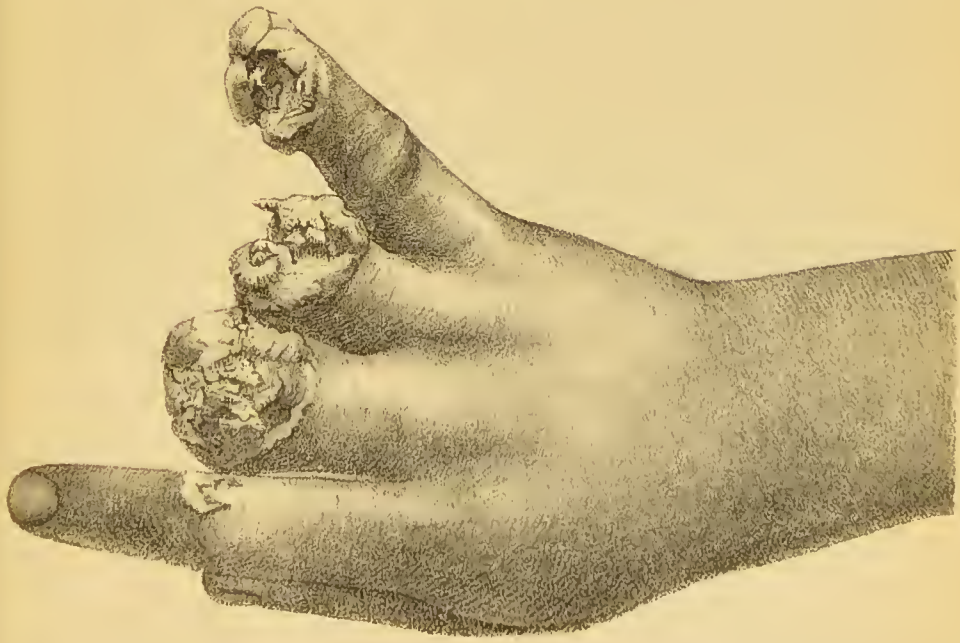

Fig. 5.

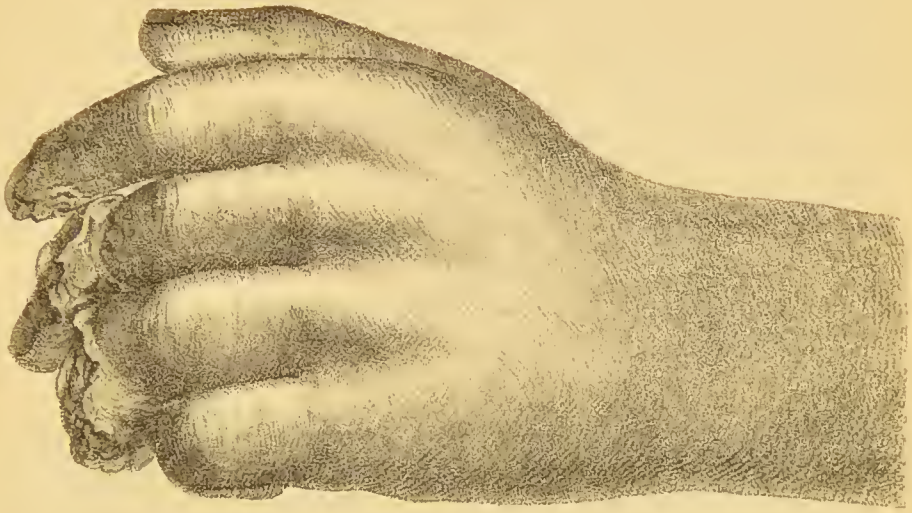

Fig. 6.

Fig. 7.

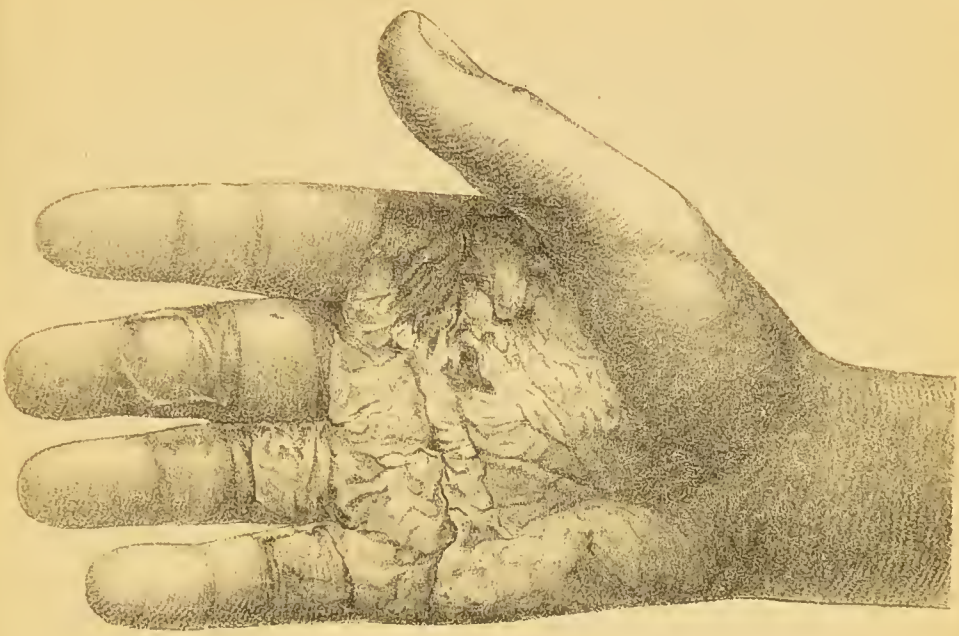

Fig. 8.

Fig. 9.
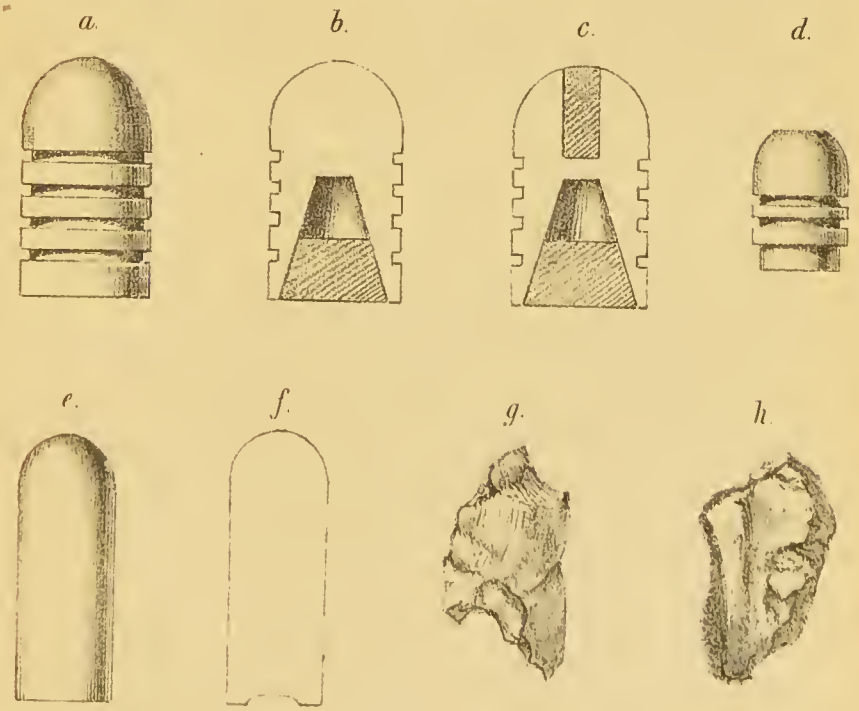
Fig. 10